ТУБЕРОЗНЫЙ СКЛЕРОЗ

Под редакцией М.Ю. Дорофеевой

практическая медицина

УДК 616.831-004.4
ББК 56.12
Т81

Т81 **Туберозный склероз** / Под ред. М.Ю. Дорофеевой. — М.: Практическая медицина, 2012. — 240 с.: ил.

ISBN 978-5-98811-227-3

В книге рассматриваются различные аспекты диагностики и патогенеза туберозного склероза, возможности его лечения. Отдельные главы посвящены возможным проявлениям данного заболевания: кожным проявлениям, эпилепсии, нарушениям умственного развития, поражению сердца, почек, легких, опухолям боковых желудочков и др. Кроме того, рассматривается такое направление в лечении туберозного склероза, как патогенетическая терапия.

Основная цель данной работы — повышение осведомленности врачей о заболевании, улучшение качества диагностики, формирование мультидисциплинарного подхода к лечению.

Для педиатров, психиатров, неврологов, эпилептологов и врачей других специальностей.

УДК 616.831-004.4
ББК 56.12

Клиническая монография «Туберозный склероз» не подлежит продаже, будет распространяться бесплатно среди врачей следующих специальностей: педиатры, неонатологи, неврологи, эпилептологи, психиатры, нефрологи, урологи, кардиологи, онкологи, дерматологи, офтальмологи, специалисты радиологической диагностики, медицинские генетики, пульмонологи, специалисты функциональной диагностики. Распространение будет осуществляться на кафедрах последипломного образования и специализированных научных конференциях.

Книга издана при поддержке компании Новартис.

Форзацы книги оформлены иллюстрациями
ИРИНЫ ДЕГНЕРЫ

© Коллектив авторов, 2012
© «практическая медицина», 2012

ISBN 978-5-98811-227-3

ОГЛАВЛЕНИЕ

Сокращения 6

Предисловие 7

Глава 1.
История изучения туберозного склероза
(Дорофеева М.Ю.) 12

Глава 2.
Критерии диагноза, наблюдение за больными, эпидемиология
(Дорофеева М.Ю.) 19

Глава 3.
Молекулярная генетика
(Перевезенцев О.А., Сухоруков В.С.) 30

Глава 4.
Морфологические проявления
(Дорофеева М.Ю.) 50

Глава 5.
Кожные проявления
(Дорофеева М.Ю.) 65

Глава 6.
Нейровизуализация
(Божко О.В., Дорофеева М.Ю.) 77

Глава 7.

Особенности течения и лечение эпилепсии
(Дорофеева М.Ю.) 96

Глава 8.

Нарушения умственного развития и поведения
(Крапивкин А.И., Дорофеева М.Ю.) 108

Глава 9.

Опухоли боковых желудочков: диагностика и хирургическое лечение
(Горелышев С.К., Сатанин Л.А., Хухлаева Е.А., Коршунов А.Г., Озерова В.И., Семенова Ж.Б.) 126

Глава 10.

Поражение сердца
(Березницкая В.В., Верченко Е.Г.) 143

Глава 11.

Офтальмологические проявления
(Мосин И.М., Балаян И.Г.) 168

Глава 12.

Поражение почек
(Катышева О.В.) 185

Глава 13.

Лимфангиолейомиоматоз легких
(Степанян И.Э., Ковалевская М.Н.) 198

Глава 14.

Поражение органов желудочно-кишечного тракта, эндокринной и костной систем
(Дорофеева М.Ю.) 209

Глава 15.

Возможности патогенетической терапии
(Дорофеева М.Ю.) 214

СОКРАЩЕНИЯ

GAP	–	белок, активирующий ГТФазу
mTOR-S6K	–	мишень рапамицина млекопитающих, серин-треониновая киназа
PKD	–	поликистоз почек 1-го типа
АМЛ	—	ангиомиолипома
ГАМК	—	гамма-аминомасляная кислота
КТ	—	компьютерная томография
КТВР	—	компьютерная томография высокого разрешения
ЛАМ	—	лимфангиолейомиоматоз
МРТ	—	магнитно-резонансная томография
ОФВ1	—	объем форсированного выдоха за 1 с
ПЦР	—	полимеразная цепная реакция
СЭГА	—	субэпендимальная гигантоклеточная астроцитома
Т1ВИ	—	Т1-взвешенное изображение
Т2ВИ	—	Т2-взвешенное изображение
УЗИ	—	ультразвуковое исследование
ЦНС	—	центральная нервная система
ЭКГ	—	электрокардиография
ЭхоКГ	—	эхокардиография
ЭЭГ	—	электроэнцефалография

ПРЕДИСЛОВИЕ

Руководитель отдела наследственных заболеваний с нарушением психики ФГБУ «Московский НИИ педиатрии и детской хирургии», главный специалист по медицинской генетике Минздравсоцразвития России, доктор медицинских наук, профессор П.В. Новиков

Активное исследование взаимосвязи генетики человека и патологии нервной системы привели к возникновению нового направления генетики — нейрогенетики. В нашей стране ощущается недостаток работ по этому направлению. В то же время после завершения в 2003 г. международной программы «Геном человека» стало очевидным, что процессы, запущенные в науке и медицине с момента расшифровки человеческого генома, развиваются необратимо и приводят к прогрессу во многих областях. За прошедшее время произошли кардинальные изменения в понимании природы наследственных болезней нервной системы. Достигнуты поистине знаменательные успехи в изучении многих наследственных заболеваний нервной системы, получены ответы на вопросы о причинах их клинического полиморфизма и генетической гетерогенности. Благодаря успехам молекулярной генетики удалось определить локализацию генов, ответственных за возникновение многих наследственных заболеваний нервной системы, неко-

торые из которых ранее относились к заболеваниям мультифакториальной природы. Особенно большие успехи достигнуты при изучении прогрессирующих дегенераций мозга, нервно-мышечных заболеваний, эпилептических синдромов, болезней клеточных органелл и др. На основе достижений молекулярной генетики разработаны методы их антенатальной диагностики. Проблемы, возникающие при изучении наследственных болезней центральной нервной системы, весьма сложные. Большинство из них характеризуются преимущественным поражением различных систем. Часто эти расстройства носят прогрессирующий характер, приводя к тяжелой инвалидности и социальной дезадаптации. В связи с этим вопросы ранней диагностики, лечения и профилактики имеют не только большое медицинское, но и социально-экономическое значение. Однако диагностика наследственных болезней нервной системы часто бывает затруднена в связи с присущим этим болезням клиническим полиморфизмом (внутри- и межсемейным). Подробный клинико-генетический анализ с изучением родословных и применением современных лабораторных методов исследования (биохимических, иммунологических, электрофизиологических, рентгенорадиологических) обычно позволяет правильно диагностировать заболевание, однако настоящим прорывом в области диагностики моногенных болезней стало внедрение в медицину генетической идеологии и технологий молекулярной генетики. Это дало возможность выявлять мутантные гены при многих из этих заболеваний на определенных хромосомах, изучать спектр мутаций и даже микроперестройки отдельных частей хромосом. Все это послужило базой для разработки методов прямой ДНК-диагностики и определения носительства мутантного гена в любой стадии, в том числе доклинической и пренатальной. На качественно новый уровень поставлено медико-генетическое консультирование, в том числе пре-

вентивное (на доклинической стадии заболевания), что особенно важно при тяжелых болезнях нервной системы. Бурное развитие молекулярной генетики и внедрение ее достижений в неврологическую практику способствовало совершенствованию классификации болезней, выделению их новых форм, раскрытию механизмов ряда мутаций. Достижения в фундаментальной молекулярной генетике и внедрение эффективных методов молекулярной диагностики наследственных болезней нервной системы создали условия для поиска новых методов терапии на базе глубокого понимания биологии заболевания и позволили перейти к принципиально новому этапу лечения наследственных болезней — их патогенетической терапии. В перспективе будут разработаны новые этиотропные методы лечения больных с этими тяжелейшими недугами, до недавнего времени считавшимися неизлечимыми. Особое место в структуре наследственных заболеваний нервной системы принадлежит туберозному склерозу.

Туберозный склероз — мультисистемный гамартоматоз, который передается аутосомно-доминантным путем со значительной вариабельностью экспрессии патологического гена и высокой, почти 100%-й, пенетрантностью. Это заболевание относится к группе так называемых орфанных болезней и встречается с частотой 1–9/100 000. Гены туберозного склероза TSC1/2 в норме являются естественными генами-супрессорами опухолевого роста; продуктами экспрессии генов служат белки гамартин и туберин соответственно. Гамартин и туберин не являются гомологами, но взаимодействуют друг с другом и образуют цитозольный комплекс, функция которого до конца не ясна. В результате повреждения генов туберозного склероза происходит активация пути сигнальной передачи PI3K/Akt/mTOR — ключевого регулятора роста и пролиферации клеток. Механизм патогенеза туберозного склероза состоит в мутациях в генах TSC1/2 с потерей их функции и связанной с мутаци-

ями патологической активации киназы mTOR. Благодаря молекулярно-генетическим исследованиям выделены формы заболевания, которые обусловлены мутациями в гене TSC1 с локализацией на хромосоме 9p34 (первый тип) и TSC2 с локализацией на хромосоме 16p13.3-pter (второй тип). Заболевания отличаются выраженной генетической гетерогенностью. Их развитие часто связано с потерей гетерозиготности или внутригенными мутациями, которые влияют на проявления дикого аллеля в гамартомах.

Заболевание часто манифестирует в раннем возрасте и проявляется эпилептическими приступами (инфантильными спазмами), вследствие чего развивается аутизм и ограничение интеллектуальных возможностей. Изменения головного мозга при туберозном склерозе включают корковые туберы, субэпендимальные узлы, гетеротопии белого вещества головного мозга, субэпендимальные гигантоклеточные астроцитомы (СЭГА). Рабдомиомы сердца, диагностируемые в младенчестве, способны к спонтанной регрессии. Изменения кожи, характерные для туберозного склероза, представлены ангиофибромами лица, гипопигментными пятнами, фиброзными бляшками, околоногтевыми фибромами и участками «шагреневой кожи». В почках могут развиваться доброкачественные ангиомиолипомы (АМЛ) и кисты, редко — малигнизированные ангиомиолипомы и почечноклеточный рак. Ассоциированный с туберозным склерозом лимфангиолейомиоматоз легких (ЛАМ) характеризуется агрессивным течением и встречается у женщин; могут развиваться кисты легких и микронодулярная легочная гиперплазия пневмоцитов 2-го типа. При туберозном склерозе также встречаются поражения глаз (гамартомы и астроцитомы сетчатки глаза, депигментация радужной оболочки глаза), органов желудочно-кишечного тракта (микрогамартоматозные ректальные полипы, ангиомиолипомы и кисты печени, аденоматозные полипы двенадцатиперстной и тонкой кишки), другие изменения (фибромы десен, лунки эмали зубов, кисты костей, аневризмы артерий).

С практической точки зрения для раннего выявления патологии важно учитывать клинические диагностические признаки (первичные и вторичные) и привлекать, с учетом особенностей заболевания, врачей различных специальностей к обследованию и ведению таких пациентов, а также использовать в полном объеме современные возможности инструментальных и лабораторных методов исследований, в том числе молекулярно-генетической верификации заболевания, что значительно повышает качество диагностики и создает условия для оптимального планирования лечения.

Вместе с тем следует отметить, что в России до настоящего времени отсутствуют работы, где в полной мере были бы отражены новые подходы в диагностике и лечении туберозного склероза. Руководство «Туберозный склероз», написанное при участии коллектива авторов МНИИ педиатрии и детской хирургии МЗ СР, НИИ нейрохирургии им. акад. Н.Н. Бурденко РАМН, ФГБУ ЦНИИ туберкулеза РАМН, является своевременным и будет, безусловно, полезным для широкого круга специалистов, сталкивающихся в повседневной практике с проблемами нейрогенетики, диагностики и терапии туберозного склероза.

1 глава

ИСТОРИЯ ИЗУЧЕНИЯ ТУБЕРОЗНОГО СКЛЕРОЗА

М.Ю. Дорофеева

Первое документированное описание туберозного склероза датируется 1835 г. В этом году P.F.O. Rayer в своем атласе поместил изображение лица молодого человека с поражением кожи, свойственным туберозному склерозу. Эти изменения кожи имели характерное расположение на лице и были схожи с ангиофибромами, которые часто встречаются при туберозном склерозе (рис. 1.1).

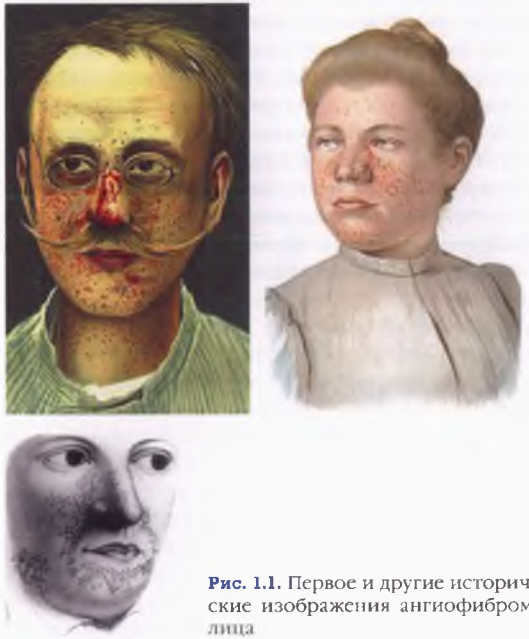

Рис. 1.1. Первое и другие исторические изображения ангиофибромы лица

25 марта 1862 г. F. von Recklinghausen (рис. 1.2) на заседании Берлинского акушерского общества сообщил результаты патологоанатомического исследования сердца младенца, умершего через несколько минут после рождения. Согласно данным патологоанатомического исследования, у ребенка имелось множество опухолей, которые выступали над поверхностью сердца, выпячивались в полости сердца, выявлялись в стенках желудочков. Опухоль стенки левого желудочка была размером с голубиное яйцо. F. Von Recklinghausen классифицировал опухоли сердца как миоматозные. Кроме того, он нашел изменения в мозге ребенка, которые описал как распространенный склероз.

Рис. 1.2. F. von Recklinghausen

Первое детальное описание неврологических симптомов и грубой патологии ЦНС у больной туберозным склерозом сделал D-M. Bourneville в 1880 г. (рис. 1.3). При патоморфологическом обследовании пациентки с глубокой умственной отсталостью он обнаружил своеобразные изменения в мозге, характеризовавшиеся участками гипертрофий и склерозирования борозд. Множество затвердений придавали извилинам узловатый вид, напоминавший клубни (туберы). Своеобразная клубневидная форма извилин дала основание D-M. Bourneville предложить новый термин для на-

Рис. 1.3. D-M. Bourneville

Рис. 1.4. Туберозный склероз извилин мозга

звания описанного им случая — «туберозный склероз извилин мозга» (рис. 1.4). Затем ретроспективно была детально проанализирована клиническая картина болезни. В период новорожденности у девочки впервые возникли судорожные пароксизмы, выражавшиеся в заведении глазных яблок. В подростковом возрасте на ее лице появилась «сливная везикулопапулезная сыпь на носу, щеках и лбу», которую D-M. Bourneville назвал «*acne rosacee*».

В 1881 г. D-M. Bourneville и E. Brissaud описали 4-летнего мальчика с эпилептическими приступами, задержкой речи, сердечными шумами, который впоследствии прекратил пить, есть и умер. На аутопсии были найдены склерозированные гипертрофированные извилины мозга и множество небольших склеротических опухолей, покрывавших боковые стенки желудочков мозга. Это было первое описание того, что позже назвали субэпендимальными узелками. Эти авторы также наблюдали маленькие желто-белые опухоли в почках и предположили наличие связи между поражением почек и ЦНС при туберозном склерозе.

F. Balzer и P. Menetrier (1885 г.) и затем J.J. Pringle (1890 г.) описали кожные изменения на лице при туберозном склерозе и назвали их «*congenital adenoma cebaceum*» (врожденная аденома сальных желез). Эти изменения ранее были проиллюстрированы в атласе P.F.O. Rayer. Однако в 1962 г. W.R. Nickel и W.B. Reed показали, что при туберозном склерозе на пораженных участках лица сальные железы не увеличены, а наоборот, часто отсутствуют или атрофичны. После дополнительного исследования, показавшего, что термин «*adenoma sebaceum*» не верен, эти изменения были переименованы в «ангиофибромы лица».

В последующие годы многие авторы обращали внимание на полисистемность поражений при туберозном склерозе и на внутри- и межсемейный клинический полиморфизм. Так, G. Perusini в 1905 г. сообщил о частой взаимосвязи поражений мозга, почек и сердца с «кожными аденомами».

В течение многих лет три признака болезни (эпилептические приступы, умственная отсталость и «*adenoma sebaceum*»), выделенных H. Vogt в 1908 г., использовались в качестве диагностических критериев туберозного склероза (триада Vogt). H. Vogt указал, что опухоли сердца и почек также служат проявлениями болезни.

В 1920 г. J. van der Hoeve предложил термин «факоматоз» для описания нарушений, характеризующихся наличием ограниченного повреждения или пятен на коже (phakomas), которое может увеличиться и сформировать опухоль. Туберозный склероз, нейрофиброматоз и болезнь фон Хиппеля-Линдау были отнесены к факоматозам. Для этих болезней характерны очаговое расположение изменений кожи, которые могут представлять собой доброкачественные опухоли, по всему телу.

В 1932 г. M. Critchley и C.J.C. Earl указали на важную роль гипопигментных пятен на коже больных в диагностике туберозного склероза. Эти же авторы наблюдали аутистическое поведение некоторых больных туберозным склерозом. Через 11 лет I. Kanner описал ранний детский аутизм, но только недавно была изучена связь между спектром аутистических нарушений и туберозным склерозом.

S.E. Moolten (1942 г.) для описания полисистемного генетического нарушения, включающего в себя поражение кожи, сердца, мозга, почек, легких, глаз и печени, впервые применил термин «комплекс туберозного склероза».

Существенный прогресс в понимании природы заболевания был отмечен в 1967 г., когда J.S. Lagos и M.R. Gomez сообщили о своем исследовании семьи, в пяти поколениях которой был 71 больной туберозным склерозом. В этой семье у 38 % из 69 изученных больных был средний уровень интеллекта, а 62 % имели умственную отсталость. Все эти данные привели к необходимости принятия новых диагностических критериев, которые и были опубликованы в 1988 г. Диагностические критерии были пересмотрены еще раз в 1998 г. и, по-видимому, будут пересматриваться в дальнейшем по мере накопления новых клинических и генетических данных о болезни.

Наследственная природа туберозного склероза стала известна в начале 1900-х годов благодаря наблюдению за семьями пациентов с туберозным склерозом, где больные выявлялись в 2–3 поколениях. P. Schuster (1914 г.) подтверждал генетическую природу заболевания и отмечал полиморфизм течения болезни, указывая на возможное наличие у пациентов только одного диагностического признака из триады Vogt (например, наличие только «*adenoma sebaceum*» без эпилептических приступов и интеллектуальной недостаточности). B.M. Gunter и L.S. Penrose (1935 г.), N.C. Nevin и W.G. Pearce (1968 г.) продемонстрировали доминантный характер наследования туберозного склероза. Молекулярно-генетические исследования, выполненные в последние годы, показали генетическую гетерогенность заболевания. Было установлено, что развитие туберозного склероза определяется двумя генами. В 1987 г. ген туберозного склероза 1-го типа (TSC1) был локализован в участке 34 длинного плеча хромосомы 9. В 1997 г. было выявлено, что он кодирует белок гамартин. В 1992 г. ген туберозного склероза 2-го типа (TSC2) был локализован в участке 13 короткого плеча хромосомы 16. В 1993 г. было показано, что он кодирует белок туберин.

В 2002 г. был описан процесс активации пути сигнальной передачи PI3K/Akt/mTOR, который служит ключевым звеном патогенеза туберозного склероза. Гены туберозного склероза TSC1/2 в норме представляют собой естественные гены-супрессоры опухолевого роста, в результате их повреждения происходит активация пути сигнальной передачи PI3K/Akt/mTOR, что приводит к росту и пролиферации клеток.

С 2003 г. успешно проводятся клинические испытания лекарственных препаратов ингибиторов mTOR, которые позволят проводить патогенетическую системную терапию туберозного склероза. В результате этих исследований 29 октября 2010 г. в США впервые зарегистрирован препарат Афинитор (эверолимус) для лечения гигантоклеточных астроцитом, ассоциированных с туберозным склерозом.

По мере совершенствования медицинских технологий с середины 1970-х годов стало возможным диагностировать признаки туберозного склероза у лиц без клинических проявлений болезни. Появление компьютерной томографии (КТ) мозга в 1974 г. позволило выявлять субэпендимальные узлы, субэпендимальные гигантоклеточные астроцитомы (СЭГА) и кальцификаты мозга. С 1982 г. появилась возможность визуализировать опухоли сердца и почек с помощью ультразвуковых методов исследования. С 1984 г. применение магнитно-резонансной томографии (МРТ) дает возможность более точно диагностировать морфологические изменения органов при туберозном склерозе. Без сомнения, появление новых технологий позволит узнавать о туберозном склерозе все больше и больше.

Основные направления дальнейших исследований в области туберозного склероза включают: исследования генома и дальнейшее изучение генов, связанных с клинической картиной заболевания; клеточные исследования, в том числе исследование механизмов действия рапамицина; клинические исследования ту-

берозного склероза, в том числе описание поведенческого фенотипа, выявление связей между поражением мозговых структур и клинической картиной заболевания, определение предикторов сохранения высокого качества жизни; изучение механизмов эпилептогенеза; определение наиболее эффективных стратегий лечения, исследование эффективности рапамицина.

Литература

1. *Whittemore V.H.* The history of Tuberous Sclerosis Complex. *In*: Tuberous sclerosis complex. Genes, Clinical features and therapeutics. Ed. by D.J. Kwiatkovski, V.H.Whittemore, E.A.Thiele. Wiley-Blackwell. 2010: 3–9.
2. *Gomez M.R.* History of Tuberous Sclerosis Complex. *In*: Tuberous Sclerosis Copmplex. Ed. by Manuel R. Gomez, Julian R.Sampson, Vicky H. Whittemore. Oxford University Press. 1999: 3–9.
3. *Curatolo P.* Historical background. *In*: Tuberous Sclerosis complex: From Basic Science to Clinical Phenotypes. Mac Keith Press. 2003: 1–10.

КРИТЕРИИ ДИАГНОЗА, НАБЛЮДЕНИЕ ЗА БОЛЬНЫМИ, ЭПИДЕМИОЛОГИЯ

М.Ю. Дорофеева

2 глава

Туберозный склероз — полисистемное, генетически детерминированное заболевание с вариабельной экспрессивностью, при котором доброкачественные опухоли (гамартомы) выявляются в различных органах, включая головной мозг, глаза, кожу, сердце, почки и печень. Реже в процесс вовлекаются легкие, эндокринная система и желудочно-кишечный тракт. Около 96 % пациентов с туберозным склерозом имеют один или несколько кожных признаков болезни, у 90 % выявляются изменения в головном мозге, 84 % больных страдают эпилепсией, более чем у 60 % выявляется патология почек, у 50 % — гамартомы сетчатой оболочки и диска зрительного нерва. Фенотип пациента зависит от числа, локализации и размера гамартом. Возраст пациента также играет важную роль, т. к. разные симптомы болезни проявляются в различные возрастные периоды (табл. 2.1) [1, 2].

Большое количество клинических признаков туберозного склероза, вариабельность фенотипа, тот факт, что манифестация признаков зависит от возраста пациента, затрудняют диагностику заболевания. Многие исследователи, как в прошлом, так и в настоящем, проводят поиск оптимальных диагностических критериев туберозного склероза. Долгое время единственной общепринятой в клинической диагностике туберозного склероза была триада признаков, предложенная в 1908 г. H. Vogt, согласно которому патогномоничными симптомами туберозного склероза служат судороги, умственная отсталость и «*adenoma sebaceum*». Наличие данной триады признаков действительно дает основание поставить диагноз туберозного склероза. Однако, как показали дальней-

Таблица 2.1

Возраст манифестации симптомов туберозного склероза [3]

Возраст	Признак/симптом
С 20-й недели беременности до рождения	■ Рабдомиома сердца
Перинатальный период	■ Субэпендимальные узлы/опухоли мозга ■ Множественные кисты почек ■ Синдром WPW ■ Фиброзные бляшки на лбу ■ Эпилептические приступы *in utero*
Период новорожденности	■ Фокальные эпилептические приступы с/без вторичной генерализации
До 1 года	■ Инфантильные спазмы/синдром Веста ■ Гипопигментные пятна на коже ■ Задержка психомоторного развития ■ Гамартомы сетчатой оболочки глаз
До 5 лет	■ Синдром Леннокса—Гасто ■ Аутизм, нарушения обучения ■ Ангиофибромы лица
6–12 лет	■ Умственная отсталость, тяжелое течение эпилепсии ■ Субэпендимальные узлы, гигантоклеточная астроцитома
Взрослые	■ Нормальное умственное развитие, если не было эпилепсии ■ Ангиомиолипомы почек (осложнения — гематурия и кровотечения) ■ Лимфангиолейомиоматоз легких, пневмоторакс, дыхательная недостаточность ■ Околоногтевые фибромы

шие наблюдения, некоторые из признаков триады появляются лишь в стадии развернутых клинических проявлений болезни. Так, по данным M.R. Gomez [3], ангиофибромы лица встречаются у 56 % больных, эпилептические приступы — у 90 %, умственная отсталость — у 48 %, все три признака — у 29 % и ни одного признака — у 6 % больных.

Очевидной стала необходимость пересмотра диагностических критериев туберозного склероза, поиска критериев, характерных для разных стадий болезни. Это стало возможным в связи с расширением спектра нейрорадиологических и нейрофизиологических методов исследования. Поскольку по мере развития болезни наблюдается динамическое изменение клинической симптоматики, многие исследователи не без основания считают целесообразным выделять как облигатные признаки заболевания, позволяющие достоверно относить тот или иной случай к туберозному склерозу, так и «тревожные» симптомы, часто встречающиеся при туберозном склерозе.

M.R. Gomez в 1988 г. предложил рассматривать в качестве облигатных для туберозного склероза 7 диагностических признаков:

- субэпендимальные глиальные узлы;
- кортикальные туберы;
- ангиофибромы лица;
- околоногтевые фибромы;
- фиброзные бляшки лба или скальпа;
- множественные АМЛ почек;
- гамартома сетчатки.

Согласно M.R. Gomez, наличие одного из этих признаков дает основание ставить диагноз туберозного склероза.

Вместе с тем существует большая группа симптомов, которая встречается при туберозном склерозе довольно часто. По мнению M.R. Gomez, наличие двух из следующих «тревожных» признаков дает основание предполагать туберозный склероз:

- инфантильные спазмы, миоклонические, тонические или атонические судорожные приступы;
- гипопигментные пятна;
- участки «шагреневой кожи»;
- перипапиллярная гамартома сетчатой оболочки, не отличимая от друзы;
- фибромы десен;
- поражение эмали зубов;
- множественные опухоли и кисты почек;
- рабдомиома сердца;
- ЛАМ, «сотовые» легкие;
- трехгранные корковые/субкорковые кальцификаты, множественные субкортикальные гипомиелиновые участки;
- наличие ближайшего родственника, страдающего туберозным склерозом.

Критерии, предложенные M.R. Gomez для диагностики туберозного склероза, нашли широкое применение в клинической практике и, безусловно, стали важным этапом в объективизации клинического диагноза. Однако анализ представленного перечня признаков показывает, что, несмотря на определенные достоинства этой системы оценки, имеют место и некоторые недостатки. Как и триада H. Vogt, данная система оценки ориентирована на стадию развернутых клинических проявлений болезни.

J.P. Osborne в том же 1988 г. [4] предложил несколько другие диагностические критерии туберозного склероза (табл. 2.2).

Ни один из признаков, представленных в единственном числе, не может служить патогномоничным для туберозного склероза, но, тем не менее, некоторые признаки позволяют предположить наличие заболевания более определенно, чем другие (табл. 2.3). Так, например, наличие ангиофибром лица у пациента больше свидетельствует в пользу наличия туберозного склероза, чем гипопигментные пятна на коже по типу «конфетти». В связи с этим на заседании Согласительной комиссии по туберозному склерозу в июле

Таблица 2.2

Диагностические критерии туберозного склероза [4]

Точный диагноз (первичные признаки – требуется только один)	Предположительный диагноз (вторичные признаки – требуется два)
■ Классический участок «шагреневой кожи» ■ Околоногтевые фибромы ■ Множественные гамартомы сетчатой оболочки глаза ■ Ангиофибромы лица ■ Субэпендимальные глиальные узлы (на компьютерной томограмме мозга) ■ Множественные ангиомиолипомы почек	■ Гипопигментные пятна ■ Фибромы десен ■ Двусторонние множественные кисты почек ■ Рабдомиомы сердца ■ Корковые туберы (гистологическое подтверждение) ■ «Сотовые» легкие на рентгенограмме ■ Инфантильные спазмы ■ Миоклонические, тонические или атонические судорожные приступы ■ Родственник первой степени родства с туберозным склерозом ■ Фиброзные бляшки на лбу ■ Гигантоклеточная астроцитома

1998 г. в Аннаполисе (США) было предложено разделение признаков туберозного склероза на первичные (или большие) и вторичные (или малые). Также Согласительной комиссией было решено исключить эпилепсию, умственную отсталость и аутизм из диагностических критериев туберозного склероза, т. к. эти состояния имеют разные этиологические факторы и часто встречаются в общей популяции. Диагностические критерии, принятые на заседании Согласительной комиссии, применяются до настоящего времени.

Таблица 2.3

Частота встречаемости признаков, характерных для туберозного склероза, у больных туберозным склерозом и в общей популяции [5]

Признак	Туберозный склероз	Спорадичекие случаи
Гипопигментные пятна	Встречаются у 95 % больных, часто множественные (> 3)	Среди населения встречаются у 5 % (< 3)
Ангиофиброма лица	Встречается у 75 % больных, но у детей менее часто	Встречается у больных эндокринной неоплазией, редко спорадические случаи
Участки «шагреневой кожи»	Встречаются у 48 % больных	Редко
Околоногтевые фибромы	Встречаются у 15 % больных, но редко до взрослого возраста	Редко или после травмы (одиночные)
Рабдомиомы сердца	Одиночные или множественные встречаются у 47–65 % больных, но более часто до 2 лет. До 51 % лиц с рабдомиомами болеют туберозным склерозом	У 14–49 % пациентов с рабдомиомами нет других признаков туберозного склероза
Ангиомиолипомы почек	К 10 годам множественные ангиомиолипомы встречаются у 80 % больных	Спорадические случаи одиночных ангиомиолипом
Кисты почек	Поликистозная болезнь встречается у 3–5 % больных. Небольшое количество кист встречается у 15–20 %	Встречается доминантный и рецессивный вариант поликистозной болезни почек. Единичные кисты часто встречаются

Признак	Туберозный склероз	Спорадичекие случаи
Корковая дисплазия/туберы	У 90–95 % больных обычно множественные	Спорадические участки корковой дисплазии (обычно единичные) встречаются при эпилепсии (не вследствие туберозного склероза)
Субэпендимальные узлы	У 83–93 % больных	Редко, кальцифицированные
Гигантоклеточные астроцитомы	До 15 % больных	Редко
Миграционные тракты в белом веществе головного мозга	Часто, ярко выраженные (до 40 % больных)	Часто, но едва различимые
Лимфангиолейомиоматоз легких	До 40 % взрослых женщин с туберозным склерозом (часто бессимптомный)	Около половины женщин с лимфангиолейомиоматозом легких не страдают туберозным склерозом
Гамартомы сетчатой оболочки глаз	Встречаются до 87 % больных	Случайные спорадические случаи
Дефекты эмали зубов (точечные углубления)	Встречаются у 90–100 % детей и взрослых	Встречаются у 7 % взрослых
Фибромы в полости рта	Выявляются у 69 % больных	Спорадические случаи (чаще единичные)

Диагностические критерии туберозного склероза, 1998 г. [5]

Первичные (большие) признаки:

- ангиофибромы лица или фиброзные бляшки на лбу;
- нетравматические околоногтевые фибромы;
- гипопигментные пятна (больше трех);
- участок «шагреневой кожи»;
- множественные гамартомы сетчатки;
- корковый тубер;
- субэпендимальные узлы;
- гигантоклеточная астроцитома;
- рабдомиомы сердца, множественные или одиночные;
- лимфангиолейомиоматоз легких;
- множественные АМЛ почек.

Вторичные (малые) признаки:

- многочисленные углубления в эмали зубов;
- гамартоматозные ректальные полипы (требуется гистологическое подтверждение);
- костные кисты (достаточно рентгенологического подтверждения);
- миграционные тракты;
- фибромы десен;
- гамартомы внутренних органов;
- ахроматический участок сетчатой оболочки глаза;
- пятна «конфетти» на коже;
- множественные кисты почек (требуется гистологическое подтверждение).

Несомненный диагноз туберозного склероза устанавливается на основании наличия 2 первичных признаков или 1 первичного и 2 вторичных признаков, возможный диагноз — на основании наличия 1 первичного и 1 вторичного признаков, предположительный диагноз — на основании наличия или 1 первичного признака, или 2 (и больше) вторичных признаков.

При выявлении у пациента туберозного склероза рекомендуется проводить определенные диагностические процедуры для полного представления о степени выраженности заболевания. В обязательный перечень таких процедур при выявлении признаков туберозного склероза включено МРТ-исследование головного мозга. Электроэнцефалография (ЭЭГ) обязательно проводится при наличии эпилептических судорог у пациента или при выявлении рабдомиомы сердца пренатально, или у новорожденных с целью не пропустить появление эпилептической активности. УЗИ органов брюшной полости и почек проводится всем пациентам с впервые диагностированным туберозным склерозом. Нарушения ритма сердца могут присутствовать при рождении или появляться в течение жизни из-за наличия рабдомиом сердца. ЭКГ- и ЭхоКГ-исследования обязательно проводятся при первичном обследовании. Полный осмотр кожных покровов необходим при первичном обследовании для выявления кожных признаков заболевания и дальнейшего динамического наблюдения за ними. После подтверждения диагноза туберозного склероза в детском возрасте обязателен постоянный контроль за нейропсихологическим и умственным развитием ребенка. Генетическое тестирование позволяет определить конкретную мутацию, которая привела к развитию болезни, что помогает определить прогноз течения болезни и риск развития возможных осложнений туберозного склероза. ДНК-исследование подтверждает диагноз туберозного склероза у пациента и позволяет определить спорадический или наследственный характер заболевания. При спорадическом туберозном склерозе риск повторного рождения больного ребенка составляет 2 %, при наследственном — 50 %. В случаях повторных беременностей у женщин в семьях, где болен ребенок или один из родителей, рекомендуется проводить пренатальный ДНК-анализ.

Пациенты с туберозным склерозом должны находиться под постоянным диспансерным наблюдением.

АМЛ почек, гигантоклеточные астроцитомы, осложнения со стороны легких и сердца могут приводить к тяжелым последствиям и гибели больных.

Согласно M.R. Gomez [3], в различных возрастных группах к смерти больных приводят различные осложнения болезни: в раннем детском возрасте и в периоде новорожденности — осложнения со стороны сердечно-сосудистой системы (рабдомиомы сердца, нарушающие кровоток, разрыв аневризмы грудной аорты); в возрасте 10 лет и старше — осложнения со стороны почек (почечная недостаточность, кровотечения из АМЛ, карцинома почки) и ЦНС (гигантоклеточная астроцитома, повышение внутричерепного давления, осложнения нейрохирургического вмешательства, эпилептический статус); в возрасте 40 лет и старше — осложнения со стороны легких (ЛАМ, дыхательная недостаточность, рецидивирующий пневмоторакс, бронхопневмония у больных с выраженной степенью умственной отсталости).

P. Curatolo [1] рекомендует проводить МРТ головного мозга всем пациентам в возрасте до 2 лет и далее ежегодно при наличии субэпендимального узла или гигантоклеточной астроцитомы у отверстия Монро. При отсутствии нейрорадиологических признаков риска развития гигантоклеточной астроцитомы МРТ головного мозга рекомендуется проводить каждые 2–3 года до 20 лет, т.к. в более старшем возрасте появление гигантоклеточных астроцитом маловероятно. УЗИ почек рекомендуется проводить каждые 1–3 года. МРТ и КТ почек проводятся при развитии осложнений со стороны почек (кровотечение, подозрение на малигнизацию опухолей). После 4 лет ЭхоКГ проводится только по клиническим показаниям, т. к. рабдомиомы сердца имеют тенденцию к регрессу в течение первых 3–4 лет жизни. КТ легких проводится взрослым женщинам при нарушении функции легких.

Частота туберозного склероза, согласно J.P. Osborne и соавт. [6], составляет 1:30 000 населения. A. Hunt и R.H. Lindenbaum [7] провели популяционное исследование в Оксфорде и его окрестностях (Великобритания) и пришли к выводу, что частота туберозного склероза вариабельна и зависит от возраста больных. Авторы показали, что в возрастной категории до 65 лет частота туберозного склероза составляет 1:29 000 населения, в возрастной группе до 30 лет — 1:20 000 населения и в возрастной группе до 5 лет — 1:15 000 населения. Частота туберозного склероза при рождении составляет 1:10 000 новорожденных. Эти данные нашли подтверждение в работах J.R. Sampson и соавт. [8], J.P. Osborne и соавт. [6] и F.J.K. O'Callaghan и соавт [9].

Литература

1. *Curatolo P.* Diagnostic Criteria. *In:* Tuberous Sclerosis complex: From Basic Science to Clinical Phenotypes. Mac Keith Press, 2003:11–25.
2. *Verdecchia M., Bombardieri R., Curatolo P.* Diagnostic Criteria and evoluation of patients with tuberous sclerosis complex. *In:* Neurocutaneous syndromes in children. Ed. by P. Curatolo, D. Riva. John Libbey Eurotext, 2006:81–90.
3. *Gomez M.R.* Definition and Criteria for Diagnosis. *In:* Tuberous Sclerosis Copmplex. Ed. by M.R. Gomez, J.R. Sampson, Vicky H. Whittemore. Oxford University Press, 1999:10–23.
4. *Osborne J.P.* Diagnosis of tuberous sclerosis. Arch. Dis. Childhood. 1988;63:1423–1425.
5. *Roach E.S., Sparagana S.P.* Diagnostic Criteria for Tuberous Sclerosis Complex. In: Tuberous sclerosis complex. Genes, Clinical features and therapeutics. Ed. by D.J. Kwiatkovski, V.H. Whittemore, E.A. Thiele. Wiley-Blackwell, 2010:21–25.
6. *Osborne J.P., Fryer A., Webb D.* Epidemiology of Tuberous Sclerosis. Ann. N.Y. Acad. Sci. 1991;615:125–127.
7. *Hunt A., Lindenbaum R.H.* Tuberous sclerosis: A new estimate of prevalence within the Oxford region. J. Med. Genet. 1984;21(4):272–277.
8. *Sampson J.R., Yates J.R., Connor J.M. et al.* Evidence for genetic heterogeneity in tuberous sclerosis. J. Med. Gen. 1989;26:511–516.
9. *O'Callaghan F.J.K., Shiell A.W., Osborne J.P., Martyn C.N.* Prevalence of tuberous sclerosis in UK. Lancet. 1998;392(23):318–319.

3 глава

МОЛЕКУЛЯРНАЯ ГЕНЕТИКА

О.А. Перевезенцев, В.С. Сухоруков

Генетические изменения

Туберозный склероз — генетически гетерогенное заболевание. Достаточно продолжительный период диагностика туберозного склероза основывалась исключительно на клинических критериях, так называемых больших и малых признаках [1, 2, 3]. Это связано с тем, что изучение молекулярной генетики данной патологии начато сравнительно недавно [4, 5], а также с чрезвычайно высоким мутационным полиморфизмом генов туберозного склероза. Наибольших достижений в исследованиях биологии туберозного склероза удалось добиться в 1993–1997 гг., когда были клонированы гены TSC1 и TSC2. Ген TSC2 клонирован в 1993 г.; он имеет 41 экзон и 5,5 kb транскрипт РНК и локализуется на 16p13.3. Ген TSC1 клонирован позже — в 1997 г., он имеет 23 экзона: 21 кодирующий экзон и 2 экзона, представляющие собой 8,6 kb транскрипт РНК, содержащий малый 5' и большой (4 kb) 3'-нерегулируемые участки, и локализуется на 9q34 [6].

Ген TSC1 кодирует белок гамартин размером 1164 аминокислоты 130 kDa, который в комплексе с туберином регулирует mTOR-S6K-путь сигнальной трансдукции и клеточную адгезию через взаимодействие с эзрином и Rho. Мутации в гене TSC1 при семейном варианте туберозного склероза определяются у 15–30 % пациентов, спорадические мутации составляют от 10 до 15 %. Ген TSC2 кодирует белок туберин размером 1807 аминокислот 180 kDa, комплекс гамартин-туберин регулирует mTOR-S6K-путь сигнальной трансдукции и GAP-активность, а также играет роль в клеточном цикле (предположительно, влияет на формирование актинового цитоскелета) [5]. Для гена TSC2

описано более 100 герминальных мутаций, спорадические мутации TSC2 составляют 75–80 %.

С точки зрения молекулярной генетики гены TSC1 и TSC2 достаточно протяженные. Ген TSC1 имеет длину транслируемой части 3,4 kb и состоит из 23 экзонов (2-й экзон подвержен альтернативному сплайсингу), TSC2 же имеет длину 45 kb (транслируемая часть 5,4 kb) и состоит из 41 экзона, причем 25, 26 и 31-й экзоны подвержены также альтернативному сплайсингу [7, 8]. Среднее соотношение мутаций в гене TSC2 и в гене TSC1 составляет 3,4:1, т. е. мутации в гене туберина встречаются примерно в 3 раза чаще, чем в гене гамартина [7], причем, как уже было отмечено выше, в подавляющем большинстве случаев мутации спорадические. Кроме мутаций в генах туберозного склероза описаны часто встречающиеся полиморфизмы, причем профиль этих полиморфизмов, как показывают последние исследования, коррелирует с характером возникающих при туберозном склерозе мутаций (семейный наследуемый или спонтанный в гаметогенезе), что позволяет использовать этот факт для молекулярно-генетической диагностики. Распределение по типу мутаций в генах туберозного склероза представлено в табл. 3.1.

Из табл. 3.1 видно, что в гене TSC2 наиболее часто встречаются точечные миссенс- и нонсенс-мутации, которые возникают у одного из родителей пробанда *de novo* в гаметогенезе или в виде соматической мутации у самого пробанда, в гене же TSC2 наиболее часто встречаются протяженные делеции, которые ответственны за большинство семейных случаев заболевания [8]. Поэтому обнаружение у пробанда с клинически доказанным случаем туберозного склероза делеции в гене TSC1 служит показанием для исследования его родственников, т. к. в этом случае наиболее вероятен семейный характер заболевания, включая случаи, когда при наличии мутации экспрессивность ее настолько низка, что может трактоваться как нулевая пенетрантность [8, 9]. Распределение му-

Таблица 3.1

Распределение по виду мутаций в генах туберозного склероза TSC1 и TSC2 [8]

Характер мутации	Встречаемость в гене TSC1, %	Встречаемость в гене TSC2, %
Точечные миссенс- и нонсенс-мутации, связанные с заменой нуклеотида	36,3	49,4
Точечные инсерции	3,7	4,7
Протяженные делеции	43,8	34,5
Протяженные дупликации	15,4	10,4
Сочетанные делеции/инсерции	0,8	1

таций по длине генов TSC1 и TSC2 достаточно неравномерно. В подавляющем большинстве случаев они локализованы в транслируемой части генов (экзонах) [8]. Интронные мутации генов гамартина и туберина чрезвычайно редки и составляют не более 1 % от всех мутационных повреждений. «Горячая точка» гена TSC1 — 15-й экзон (именно в нем возникают наиболее частые мутации), гена TSC2 — 33–39-й экзоны, кодирующие ГТФаз-активную часть туберина [8].

Наиболее частые для гена TSC2 мутации миссенс в кодонах 611 и 1675 и делеция в рамке 18-bp экзона 40; однако эти мутации составляют менее 5 % всех мутаций в TSC2. В 20 % случаев наблюдаются миссенс- и нонсенс-мутации TSC2. Для TSC1, напротив, более характерны нонсенс-мутации и мутации рамки считывания, приводящие к преждевременному «усечению» белка [7]. Делеции составляют 85–90 % всех мутаций. К настоящему времени не было выявлено значимой корреляции между генетическими изменениями и фенотипическими проявлениями; известно лишь, что мутации в гене гамартина TSC1 оказывают меньшее влияние на серьезность течения заболевания, нежели

мутации в гене туберина TSC2. Одно из последних исследований в этой области показало, что у пациентов с мутациями в гене TSC1 чаще встречается легочный лимфангиолейомиоматоз (ЛАМ, OMIM 606690), причем у женщин в 34–39 % случаев он служит единственным симптомом заболевания (так называемый асимптоматический туберозный склероз) [10].

Для генов туберозного склероза характерна практически 100%-я пенетрантность, но вариабельная экспрессивность [11]. Особенно это проявляется при семейных случаях туберозного склероза, когда у родственников с одной и той же семейной доминантной мутацией может различаться тяжесть заболевания. По одной из гипотез вариабельная экспрессия генов TSC1 и TSC2 может быть связана с различными гаплотипами полиморфизмов в данных генах, которые в рамках одной и той же семейной мутации могут влиять на тяжесть клинических проявлений [11]. Генетически туберозный склероз может быть как семейным, так и спорадическим. По данным разных источников, от 15 до 30 % семейных случаев заболевания обусловлены мутациями в гене TSC1. Что касается спорадических случаев болезни, то от 10 до 15 % таких случаев обусловлены мутациями в гене TSC1, а 70–80 % случаев — мутациями в гене TSC2. Примерно у 15–20 % пациентов с данным заболеванием мутации в генах TSC1 и TSC2 не детектируются. У таких больных данное заболевание, вероятно, связано с мозаицизмом клеточных клонов по мутации в генах туберозного склероза [4, 5].

В настоящее время туберозный склероз делят на 2 основные формы. Приблизительно от 10 до 30 % случаев туберозного склероза обусловлено мутациями в гене TSC1 (OMIM 605284) (туберозный склероз 1-го типа, OMIM #191100), локализованного на 9-й хромосоме в районе 9q34 и кодирующего белок гамартин. Остальные случаи болезни, частота которых, соответственно, выше, обусловлены мутациями в гене TSC2 (OMIM 191092) (туберозный склероз 2-го типа,

OMIM #613254), локализованного на 16-й хромосоме в районе 16p13 и кодирующего белок туберин.

Для клинической манифестации туберозного склероза в соответствии с моделью онкогенеза «двойного удара» Кнудсона (Knudson's two-hit model of oncogenesis, 1971) для генов-супрессоров опухолевого роста (рис. 3.1) необходима, как минимум, инактивация обоих аллелей генов TSC1 и/или TSC2. «Вторым ударом» могут служить делеции с потерей прилежащих локусов. Эти мутации описаны как потеря гетерозиготности. По этой модели вторым генетическим событием может быть соматическая мутация TSC1/TSC2, выявляемая при анализе потери гетерозиготности, которая может оказывать действие, синергичное системному влиянию мутаций в TSC1/TSC2, что в результате приводит к потере функции этих генов. Потеря гетерозиготности TSC1/TSC2 описана при рабдомиомах сердца, АМЛ почек и ЛАМ легких, но не описана с постоянством при кортикальных туберах мозга

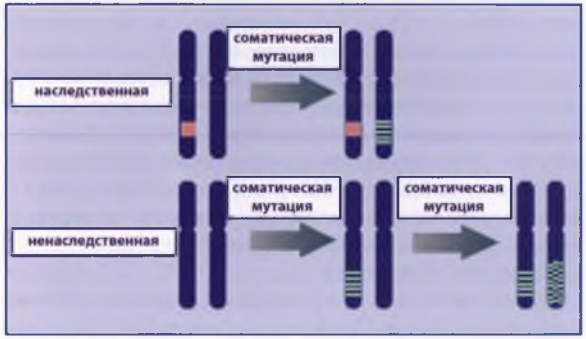

Рис. 3.1. Модель онкогенеза «двойного удара» Кнудсона (Knudson's two-hit model of oncogenesis). Для опухолевой трансформации необходимо два генетических события. При наследственной форме заболевания спорадическая мутация напрямую приводит к формированию опухолевого фенотипа. При спорадическом заболевании для опухолевой трансформации необходимы два генетических события, по одному в каждой копии генов

[5, 12, 13]. У одних и тех же пациентов в астроцитомах головного мозга и АМЛ почек определяются различающиеся маркеры потери гетерозиготности, что подтверждает мультифокальный характер соматических мутаций «второго удара».

В противоположность этому у пациентов со спорадическими формами АМЛ и ЛАМ определяются идентичные соматические мутации. Этот феномен может быть объяснен гипотезой «доброкачественного метастазирования», когда измененные клетки — носители мутаций в генах TSC1/TSC2 из АМЛ почек попадают в легкие. Для опровержения или подтверждения этой гипотезы требуется дальнейшее изучение роли белковых продуктов генов TSC1/TSC2 гамартина и туберина в миграции и адгезии клеток.

Гамартин и туберин

Белки — продукты генов TSC1 и TSC2 гамартин и туберин соответственно взаимодействуют с образованием гетеродимера и экспрессированы в схожих клетках в различных органах, включая почки, головной мозг, легкие и поджелудочную железу [14]. До настоящего времени не установлена точная внутриклеточная локализация гамартина и туберина. В большинстве исследований определялось диффузное распределение гамартина и туберина в цитоплазме, также гамартин и туберин определялись в аппарате Гольджи и ядре [15, 16]. Остается неясным, как подобное распределение связано с типом клеток или фазой клеточного цикла. Структура белков — продуктов генов TSC1/TSC2 гамартина и туберина представлена на рис. 3.2.

Взаимодействие гамартина и туберина критично для различных стадий развития ЦНС, включая морфогенез, адгезию и миграцию клеток, их предопределенное детерминирование. Мутации в генах туберозного склероза оказывают влияние на предшественников нервной системы в период 7–20 нед. внутриутробного развития, что может выражаться в пре-

Рис. 3.2. Структура белков — продуктов генов TSC1/TSC2 гамартина и туберина: *а* — гамартин (кодирован геном TSC1) — белок с молекулярной массой 130 kDa, содержащий 1164 аминокислоты. Взаимодействует с туберином, аминокислотами 302–430, и эзрин-радиксин-моэзином, аминокислотами 881–1084. Подвергается фосфорилированию циклинзависимая киназа 1/циклин B1 по остаткам T417, S584 и T1047 и GSK3β по остаткам T357 и T390; *б* — туберин (кодирован геном TSC2) — белок с молекулярной массой 200 kDa, содержащий 1807 аминокислот. Взаимодействует с гамартином, аминокислотами 1–418. Домен GAP (GTPase activating protein) специфичен к Rheb. Адаптировано по [6].

кращении разделения клеток, аномальной клеточной дифференцировке, нарушении контроля размера клеток и аномальной миграции клеток [17].

Роль сигнальных путей PI3K/Akt/mTOR и ERK в патогенезе туберозного склероза

Первые экспериментальные исследования функции гамартина и туберина были проведены на мухах-дрозофилах. Биохимические исследования показали, что туберин подвергается прямому фосфорилированию протеинкиназой B (PKB), или AKT, по остаткам S939 и T1462. Комплекс гамартин–туберин работает выше мишени рапамицина млекопитающих mTOR, серин-треониновой киназы, усиливающей рост и пролиферацию клеток путем фосфорилирования двух эффекторных белков p70S6K и 4E-BP1.

Мишень рапамицина млекопитающих mTOR — серин-треониновая киназа, ответственная за инициацию трансляции мРНК и синтез белков в рибосомах, необходимых для пролиферации клеток, регуляции клеточного цикла и клеточного метаболизма. В качестве сигналов, регулирующих активность киназы mTOR, выступают различные внешние стимулы: питательные вещества, факторы роста и т. д. В клетке белок-эффектор mTOR p70S6K отвечает за биогенез в рибосомах через фосфорилирование рибосомального белка S6. Белок 4E-BP1 связывается с eIF4E и подавляет 5' cap-зависимую трансляцию мРНК [30]. В 2003 г. был идентифицирован Rheb как мишень активируемого ГТФазой GAP-белкового домена гена туберина TSC2 (GAP–GTPase activating protein). Rheb относится к семейству белков Ras и в клетке играет двоякую роль: активирует путь mTOR и ингибирует B-Raf.

Позже были описаны мутации GAP-домена, приводящие к снижению GAP-активности [18], что служит подтверждением GAP-активности туберина как его основной физиологической функции. Более того, выявляемые при туберозном склерозе мутации в TSC2 могут приводить к нарушению связывания гамартина с туберином, в результате чего снижается GAP-активность туберина, что также подтверждает необходимость связывания с гамартином для функционирования туберина в качестве GAP [19]. Эти данные хорошо согласуются со сходством клинической картины при TSC1- или TSC2-ассоциированном заболевании.

В стимуляции mTOR участвуют инсулиноподобный фактор роста и его рецепторы, семейство рецепторов эпидермального фактора роста и их лиганды, рецепторы факторов роста эндотелия и их лиганды, эстрогены и рецепторы эстрогенов, белки RAS, ABL, AMPK, которые запускают реакции с участием киназ PI3K и AKT (PKB) и белков Raf/Ras.

Избыток питательных веществ и факторов роста приводит к активации передач сигнала в каска-

де PI3K/Akt/mTOR и в результате стимулирует рост и пролиферацию клеток. Каскад PI3K/Akt/mTOR — важный регулятор роста и выживания клеток. Несмотря на разнообразие митогенных сигнальных путей, в клетках сигнальный путь PI3K/Akt/mTOR играет роль единого универсального механизма передачи пролиферативного сигнала на аппарат трансляции, ответственного в клетках за интеграцию пролиферативных стимулов и одновременную активацию трансляции. Активация mTOR приводит к усилению синтеза белка через фосфорилирование p70S6K и 4E-BP1. Под действием инсулина и других факторов роста некоторые киназы, в том числе AKT/PKB, фосфорилируют туберин (TSC2), что приводит к подавлению его GAP-активности и активации mTOR. Фосфорилирование гамартина (TSC1) CDK1 также является негативным регулятором активности комплекса гамартин–туберин. Инактивация B-Raf происходит независимо от mTOR: Rheb напрямую связывает и подавляет активность киназы B-Raf [20]; постоянная или временная экспрессия туберина повышает фосфорилирование участков p42/44 митоген-активированной протеинкиназы MAPK. В норме эти два противоположных эффекта уравновешивают друг друга, таким образом, лимитируя способность Rheb индуцировать опухолевый рост в клетках, экспрессирующих B-Raf, и объясняя тот факт, что большинство опухолей при туберозном склерозе доброкачественные. Ингибиторы mTOR — гомолог фосфатазы и тензина PTEN, белки — продукты генов TSC1/TSC2 туберин и гамартин. Ингибирующее действие гамартина на киназу mTOR опосредовано протеинкиназой B (AKT), фосфорилирующей этот белок. Еще один ингибитор mTOR — белок LKB1 — осуществляет энергозависимую регуляцию TSC [5, 21]. Роль комплекса гамартин–туберин как центрального регулятора пути сигнальной трансдукции PI3K/AKT/mTOR при туберозном склерозе представлена на рис. 3.3.

Избыточная активация mTOR играет ключевую роль в патогенезе различных злокачественных новообразований. Гены TSC1/TSC2 в норме функционируют как классические гены-супрессоры опухолевого роста; потеря функции этих генов лежит в основе развития туберозного склероза, а также повышает риск развития ряда злокачественных опухолей, в том числе почечноклеточного рака, рака мочевого пузыря, рака поджелудочной железы; с потерей функции генов TSC1/TSC2 повышается способность опухолей к прогрессированию и метастазированию.

Некоторые исследователи выявили гиперфосфорилирование внеклеточной киназы, регулируемой внешними факторами — ERK, в клеточных линиях неоплазм туберозного склероза: СЭГА, субэпендимальных узлов, АМЛ, ЛАМ, ногтевых фибром, а также в мышиных саркомах. Активированная ERK может играть важную роль в прогрессии опухолей. В эксперименте нефосфорилированная ERK подавляла туморогенный потенциал клеточных линий и рост опухолей, ассоциированных с мутированным статусом TSC. Классическим представителем группы ERK служит митоген-активированная протеинкиназа MAP2K; в доклинических исследованиях показано, что ингибирование ERK при СЭГА носит MAPK-независимый характер; в опухолях ингибировать ERK может ингибитор циклинзависимой киназы 2A. Активация ERK при отсутствии гетерозиготности при туберозном склерозе может быть следствием активации тирозиновых киназ рецепторов факторов роста, в том числе brc-abl-тирозинкиназы (ABL), тирозинкиназы тромбоцитарного фактора роста β. Накопленные данные позволяют предполагать, что гиперактивация ERK может быть триггером образования ассоциированных с туберозным склерозом опухолей [22]. Тем не менее образование опухолей — многоступенчатый процесс, который не может быть объяснен только одним механизмом; будущие исследования позволят ближе подойти к пониманию патогенеза туберозного склероза.

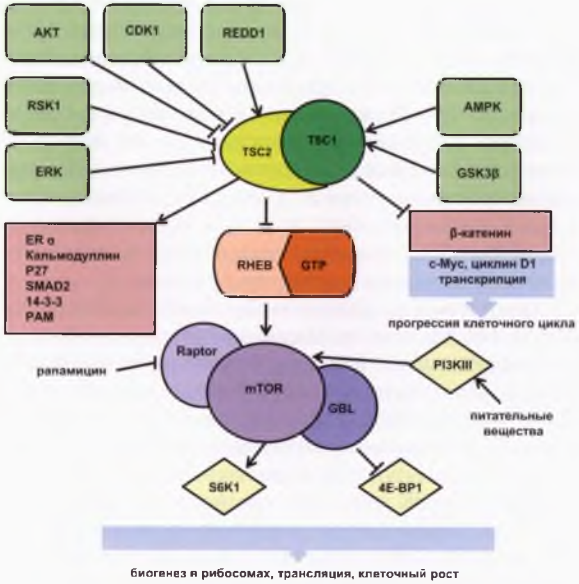

Рис. 3.3. Комплекс гамартин–туберин и его роль как центрального регулятора пути сигнальной трансдукции PI3K/AKT/mTOR при туберозном склерозе. После воздействия

факторов роста комплекс гамартин–туберин подвергается фосфорилированию; активность белка GAP, активирующего ГТФазу, снижается. Под воздействием стимулирующих сигналов (гипоксия, снижение запаса питательных веществ и энергии) GAP-активность возрастает, комплекс активирует Rheb, активирующий, в свою очередь, киназу mTOR, которая играет ключевую роль в трансляции белков, таких как c-Myc и орнитиндекарбоксилаза, и участвует в контроле клеточного цикла. mTOR образует связи между субъединицей mTORC1 (Raptor) и GβL, через эффекторные белки S6K и 4E-BP1 инициирует трансляцию белка и контролирует биогенез в рибосомах. Питательные вещества могут поддерживать трансляцию через киназу PI3KIII и протеинкиназу B (PI3K/AKT), что приводит к фосфорилированию mTOR и активации трансляции и биогенеза. Гены TSC1/TSC2 могут также взаимодействовать с белками ERα, кальмодулином, p27, SMAD2, 14-3-3, PAM. Адаптировано по [5]

4E-BP1 — белок 1, связывающий фактор инициации трансляции эукариот 4E; AKT — протеинкиназа B; AMPK — протеинкиназа, активированная АМФ; CDK1 — циклинзависимая киназа 1; ERK — внеклеточная протеинкиназа, регулируемая внешними сигналами; GβL — β-субъединица G-подобного белка; GSK3b — киназа 3β синтеза гликогена; PAM — белок, ассоциированный с Myc; PI3KIII — фосфатидилинозитол-3-киназа; REDD1 — ответ на регуляцию развития и повреждения ДНК; RHEB — гомолог RAS, определяемый в большом количестве в головном мозге; RSK1 — рибосомальная S6 киназа 1; S6K1 — киназа, активирующая S6-субъединицу в рибосомах.

Корреляции между генотипом и фенотипом

Туберозный склероз развивается в результате мутаций в генах туберозного склероза TSC1 (хромосома 9q34) и TSC2 (хромосома 16p13.3). Описано 393 аллельных варианта для TSC1 и 1118 — для TSC2 [7, 23]. «Новые» мутации выявляются приблизительно в 75 % случаев туберозного склероза; в популяции спорадические мутации TSC2 и TSC1 встречаются в соотношении 5:1, тогда как в «туберозных семьях» — в соотношении 1:1. Молекулярно-биологические методы позволяют установить диагноз у 75–85 % пациентов, остальные случаи составляют пациенты с туберозным склерозом без мутаций в генах TSC1/TSC2 [24]. В головном мозге белки — продукты генов TSC1/TSC2 обнаруживаются в коре, гиппокампе, мозжечке, стволе головного мозга, хориоидальном сплетении, спинном мозге [25]. Мутации в генах TSC1/TSC2 через нисходящие эффекторы нейрональных и синаптических структур и нейронной передачи могут приводить к альтерациям в нервной системе, что проявляется дисбалансом между процессами возбуждения и торможения, ведет к эпилепсии, умственной отсталости и аутизму. Клинические исследования показали, что при мутациях в TSC2 чаще отмечаются случаи умственной

отсталости, судорожные приступы наступают в более раннем возрасте, в головном мозге чаще выявляются туберы. Мутации в GAP-домене связаны с большей выраженностью клинической симптоматики, а также с более выраженным туберозным поражением головного мозга, выявляемым при рентгенологических исследованиях.

В табл. 3.2 представлена предположительная связь между мутациями и фенотипическими проявлениями туберозного склероза.

Нейрофизиологические особенности туберозного склероза в зависимости от генетических изменений следующие [24]:

- при потере функции TSC1/TSC2 в нейронах гиппокампа наблюдаются увеличение размеров тел нейронов, аномалии корешков дендритов, усиление глутамат-эргической нейротрансмиссии;
- экспрессия ионотропных рецепторов к глутамату iGluR наблюдается в аномальных клетках тубер, постоянная экспрессия ионотропных рецепторов к глутамату iGluR ассоциирована с состоянием гиперовозбуждения;
- повышение уровня внеклеточного глутамата может приводить к гибели нейронов, нарушениям глутамат-эргической физиологии синапсов, нарушениям в поведении и способности к обучению;
- потеря функции TSC1 в астроцитах и нейронах (по результатам экспериментального исследования в мышиной модели) ведет к развитию аномалий огранизации головного мозга, спонтанной судорожной активности, повышенной нейрокортикальной возбудимости;
- мутации аллелей TSC1+/–, TSC2+/– (по результатам экспериментального исследования в мышиной модели) ассоциированы с наличием дефектов социального поведения и когнитивными расстройствами при отсутствии церебральной патологии и спонтанных судорожных приступов.

Таблица 3.2

Мутации генов TSC1 и TSC2: корреляция между генотипом и фенотипом [24]

Ген	Мутация/ полиморфизм	Фенотип
TSC1	903C → T(R228X)	Умственная отсталость, судорожные приступы, аномалии головного мозга, гипопигментные пятна
	1135C → T(Q373X)	Лунки в эмали зубов, ангиофибромы лица в сочетании с эпилепсией и умственной отсталостью
	2713C → T(R905W)	Кортикальные туберы, субэпендимальные узлы, СЭГА, серьезные судорожные приступы, включая инфантильные спазмы, синдром Леннокса—Гасто, когнитивные нарушения
	2713C → G(R905G)	Серьезные фенотипические изменения, включая синдром Веста, рабдомиому сердца, кортикальные туберы, субэпендимальные узлы
TSC2	2714G → A(R905Q)	Гипопигментные пятна, фокальные судорожные приступы легкой степени выраженности, проходящие спонтанно или легко поддающиеся терапии
	3106T → C(S1036P)	Эпилептические приступы, аномалии белого вещества головного мозга
	3271insTCCG	Эпилептические приступы, аномалии белого вещества головного мозга
	4324delC	Умственная отсталость с эпилептическими приступами, аномалии головного мозга, гипопигментные пятна
	4324C → T(R1436X)	Субэпендимальные узлы
	4508 → C(Q1503P)	Серьезные нейрофизиологические заболевания, включая аутизм, расстройства настроения, тревожные расстройства
	4684G → A(G1556S)	Проявления туберозного склероза легкой степени

Рис. 3.4. Схема предположительной патогенетической роли потери функции белкового комплекса гамартин–туберин. (Адаптировано по [24])

На рис. 3.4 представлена схема предположительной патогенетической роли потери функции белкового комплекса гамартин–туберин.

У 15–20 % больных с клинически подтвержденным туберозным склерозом мутации не выявляются. По одной из гипотез в данных случаях имеет место гонадный или соматический мозаицизм нормальных и мутантных клеточных клонов [4, 5]. По литературным данным, процент таких мозаичных случаев варьирует от 2 до 10 [26]. Например, в исследовании, проведенном Verhoef и соавт. [26], было изучено 6 семейных и 62 спорадических случая туберозного склероза. В 5 семейных случаях (когда симптомы заболевания имелись как у ребенка-пробанда, так и у одного из родителей) у пораженного родителя был идентифицирован соматический мозаицизм по нормальному и мутантному аллелям гена TSC1. В одном случае в семье с клинически здоровыми родителями, но с 3 сибсами с туберозным склерозом (так называемый псевдосемейный случай) у одного из родителей был детектирован гонадный мозаицизм [26]. Таким образом, при

разработке методов молекулярно-генетического анализа данного заболевания необходимо отдавать предпочтение тем способам диагностики, которые дают возможность количественного анализа для детекции мозаичных случаев болезни (полимеразная цепная реакция [ПЦР] в реальном времени, пиросеквенирование и пр.).

Представляется затруднительным объяснить развитие клиники туберозного склероза у 10–20 % пациентов, не несущих мутации в TSC1/TSC2. В настоящее время нет убедительных доказательств существования гена TSC3 или метилирования промотора гена TSC2. С учетом накопленных данных можно предполагать, что в основе патогенеза туберозного склероза у данной группы больных может лежать мозаицизм генов [22]. Схема развития мозаичных эмбрионов представлена на рис. 3.5. Причинами того, что у пациентов с клиникой туберозного склероза не выявлены мутации, могут быть: 1) недостаточная чувствительность диагностических методик (например, жидкост-

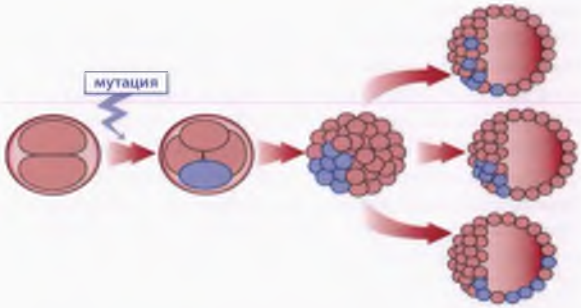

Рис. 3.5. Схема развития мозаичных эмбрионов. Спорадические мутации, возникающие на ранних этапах деления эмбриона, приводят к формированию смешанной популяции генетически различающихся клеток. В зависимости от распределения мутированных клеток между трофобластом и эмбриобластом мутации могут в разной степени влиять на различные органы. Адаптировано по [22]

ной хроматографии или прямого сиквенса); 2) мутации в интронных и промоторных участках генов, приводящие к прекращению экспрессии генов («молчанию» генов) и потери большинства мутаций при тестировании с использованием традиционных скрининговых методик; 3) трудности выявления мутаций при использовании традиционных методик и низкая частота мозаицизма при мутациях в генах TSC1/TSC2; 4) наличие других дополнительных и не описанных ранее локусов мутаций; 5) сложности выделения ДНК из биологического материала [5, 29].

Заключение

Как у же отмечалось выше, в настоящее время основным этапом диагностики туберозного склероза является клинический. В настоящее время в связи с удешевлением ряда методик в области лабораторной генетики (в частности, ПЦР в реальном времени и секвенирования) все большую роль приобретает молекулярно-генетический этап диагностики данного заболевания с привлечением всего спектра молекулярно-генетических методов (классической ПЦР с SSCP-анализом методом электрофореза, ПЦР в реальном времени и секвенирования) [7, 8]. Разработка новых методов лабораторного этапа диагностики данной патологии чрезвычайно важна, т. к. в мире только небольшое количество лабораторий способно осуществлять анализ генов туберозного склероза, причем преимущественно в научно-исследовательских целях. В молекулярно-генетическом отделе Научно-исследовательской лаборатории общей патологии ФГУ МНИИ педиатрии и детской хирургии Минздравсоцразвития РФ разрабатывается новый алгоритм ПЦР-диагностики туберозного склероза, основанный на комплексном использовании классической ПЦР с SSCP-электрофоретическим исследованием, ПЦР в реальном времени на основе технологии TaqMan и секвенирования ключевых экзонов генов TSC1 и TSC2. Высокая частота заболевания у детей, особенно 1-го

года жизни, свидетельствует о социальной значимости данного заболевания. Поэтому важна четкая и своевременная диагностика данной патологии, в том числе и с возможным выходом на пренатальный уровень. В перспективе возможна разработка пренатальной диагностики данного заболевания, основанной на методе секвенирования 2-го поколения (технология Solid), позволяющем быстро подвергать полному исследованию гены TSC1 и TSC2. Молекулярно-генетическая диагностика туберозного склероза важна для дифференцирования спонтанных и семейных мутаций, случаев неочевидного диагноза туберозного склероза и медико-генетического консультирования семей. Анализ генов туберозного склероза важен не только с точки зрения диагностики этого заболевания, но и ряда патологий, также связанных с данными генами, таких как изолированный легочный ЛАМ [27], фокальная кортикальная дисплазия Тейлора, тип IIB [28] и изолированные гамартомы. Следует учитывать, что выше перечисленные заболевания в ряде случаев могут представлять стертые случаи туберозного склероза [4, 5], и в следующем поколении возможна развернутая клиника данного заболевания [5], что подчеркивает важность своевременного молекулярно-генетического анализа данных генов.

Литература

1. *Fryer A.E., Chalmers A.H., Osborne J.P.* The value of investigation for genetic counselling in tuberous sclerosis. J. Med. Genet. 1990;27:217–223.
2. *Webb D.W., Thomas R.D., Osborne J.P.* Echocardiography and genetic counselling in tuberous sclerosis. J. Med. Genet. 1992;29:487–489.
3. *Roach E.S., Gomez M.R., Northrup H.* Tuberous sclerosis complex consensus conference: revised clinical diagnostic criteria. J. Child Neurol. 1998;13:624–628.
4. *Crino P.B., Nathanson K.L., Henske E.P.* The tuberous sclerosis complex. New Eng. J. Med. 2006;355:1345–1356.
5. *Curatolo P., Bombardieri R., Jozwiak S.* Tuberous sclerosis. Lancet. 2008;372:657–668.
6. *Astrinidis A., Henske E.* Tuberous sclerosis complex: linking growth and energy signaling pathways with human disease. Oncogene. 2005;24:7475–7481.

7. *Sancak O., Nellist M., Goedbloed M. et al.* Mutational analysis of the TSC1 and TSC2 genes in a diagnostic setting: genotype–phenotype correlations and comparison of diagnostic DNA techniques in Tuberous Sclerosis Complex. Eur J Hum Genet. 2005;13(6):731–741.
8. *Napolioni V., Curatolo P.* Genetics and Molecular Biology of Tuberous Sclerosis Complex. Current Genomics. 2008:9:475–487.
9. *Young J.M., Burley M.W., Jeremiah S.J. et al.* A mutation screen of the TSC1 gene reveals 26 protein truncating mutations and 1 splice site mutation in a panel of 79 tuberous sclerosis patients. Ann Hum Genet. 1998;62(3):203–213.
10. *Muzykewicz D.A., Sharma A., Muse V. et al.* TSC1 and TSC2 mutations in patients with lymphangioleiomyomatosis and tuberous sclerosis complex. J. Med. Genet. 2009;46:465–468.
11. *Jansen F.E., Braams O., Vincken K.L. et al.* Overlapping neurologic and cognitive phenotypes in patients with TSC1 or TSC2 mutations. Neurology. 2008;70:908–915.
12. *Smolarek T., Wessner L., McCormack F.X. et al.* Evidence That Lymphangiomyomatosis Is Caused by *TSC2* Mutations: Chromosome 16p13 Loss of Heterozygosity in Angiomyolipomas and Lymph Nodes from Women with Lymphangiomyomatosis. Am. J. Hum. Genetics. 1998;62(4):810–815.
13. *Niida Y., Stemmer-Rachamimov A., Logrip M.et al.* Survey of Somatic Mutations in Tuberous Sclerosis Complex (TSC) Hamartomas Suggests Different Genetic Mechanisms for Pathogenesis of TSC Lesions. Am. J. Hum. Genetics. 2001;69(3):493–503.
14. *Plank T., Yeung R., Henske E.P.* Hamartin, the product of the tuberous sclerosis 1 (TSC1) gene, interacts with tuberin and appears to be localized to cytoplasmic vesicles. Cancer Research. 1998;58:4766–4770.
15. *Wienecke R., Maize J. Shoarinejad F. et al.* Co-localization of the TSC2 product tuberin with its target Rap1 in the Golgi apparatus. Oncogene. 1996;13:913–923.
16. *Lou D., Griffith N., Noonan D.* The tuberous sclerosis 2 gene productcan localize to nuclei in a phosphorylation-dependentmanner. Mol Cell Biol. Res. Commun. 2001;4:374–380.
17. *Crino P.* Molecular Pathogenesis of Tuber Formation in Tuberous Sclerosis Complex. J. Child. Neurol. 2004;19(9):716–725.
18. *Li Y., Inoki K., Guan K.-L. et al.* Biochemical and Functional Characterizations of Small GTPase Rheb and TSC2 GAP Activity. Mol. Cell Biol. 2004;24(18):7965–7975.
19. *Nellist M., Sancak O., Goedbloed M.A. et al.* Distinct effects of single amino-acid changes to tuberin on the function of the tuberin–hamartin complex. Eur. J. Hum. Genet. 2005;13(1):59–68.
20. *Karbowniczek M., Cash T., Cheung M. et al.* Regulation of B-Raf Kinase Activity by Tuberin and Rheb Is Mammalian Target of Rapamycin (mTOR)-independent. J. Biol. Chem. 2004:279(29):29930–29937.

21. *Yuan R., Kay A., Berg W., Lebwohl D.* Targeting tumorigenesis: development and use of mTOR inhibitors in cancer therapy. J. Hem. and Oncology. 2009;2:45–57.
22. *Jozwiak J., Jozwiak S., Wlodarsky P.* Possible mechanisms of disease development in tuberous sclerosis. Lancet Oncol. 2008;9;73–79.
23. *Van Slegtenhorst, Verhoef S., Tempelaars A. et al.* Mutational spectrum of the TSC1 gene in a cohort of 225 tuberous sclerosis complex patients: no evidence for genotype-phenotype correlation. J. Med. Genet. 1999;36(4):285–289.
24. *Napolioni V, Moavero R, Curatolo P.* Recent advances in neurobiology of tuberous sclerosis complex. Brain Dev. 2009;31:104–113.
25. *Markotte L., Crino P.* The neurobiology of the tuberous sclerosis complex. Neuromolecular Med. 2006;8:531–546.
26. *Verhoef S., Bakker L., Tempelaars A.M.P. et al.* High rate of mosaicism in tuberous sclerosis complex. Am. J. Hum. Genet. 1999;64:1632–1637.
27. *Carsillo T., Astrinidis A., Henske E.P.* Mutations in the tuberous sclerosis complex gene TSC2 are a cause of sporadic pulmonary lymphangioleiomyomatosis. PNAS. 2000;97(11):6085–6090.
28. *Becker A.J., Urbach H., Scheffler B. et al.* Focal cortical dysplasia of Taylor's balloon cell type: mutational analysis of the TSC1 gene indicates a pathogenic relationship to tuberous sclerosis. Ann. Neurol. 2002;52:29–37.
29. Kwiatkovska J., Wigowska-Sowinska J., Napierala D. et al. Mosaicism in Tuberous Sclerosis as a Potential Cause of the Failure of Molecular Diagnosis. NEJM. 1999;340(9):703–707.
30. *Gao X., Zhang Y., Arrazola P. et al.* Tsc tumour suppressor proteins antagonize amino-acid–TOR signaling. Nat. Cell Biol. 2002;4(9):699–704.

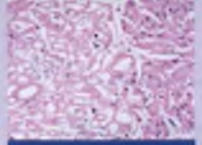

4 глава

МОРФОЛОГИЧЕСКИЕ ПРОЯВЛЕНИЯ

М. Ю. Дорофеева

Туберозный склероз — аутосомно-доминантное заболевание, характеризующееся образованием гамартом и доброкачественных неопластических изменений с поражением как ЦНС, так и других различных тканей. Основные проявления в ЦНС включают: кортикальные гамартомы (туберы), субкортикальные глионейрональные гамартомы, субэпендимальные глиальные узелки, СЭГА. Проявления вне ЦНС включают: ангиофибромы кожи, шагреневые пятна, околоногтевые фибромы, рабдомиомы сердца, полипы кишки, висцеральные кисты, ЛАМ и АМЛ почек. В табл. 4.1 представлены данные об основных проявлениях туберозного склероза и их частоте [1].

Ангиомиолипома почек (АМЛ) — доброкачественная мезенхимальная опухоль, состав которой в различных соотношениях представлен жировой тканью, веретенообразными и эпителиоидными гладкомышечными клетками, аномальными тонкостенными кровеносными сосудами. АМЛ почек составляют около 1 % всех удаляемых хирургически опухолей этого органа. У больных туберозным склерозом ча-

Таблица 4.1

Основные проявления туберозного склероза и их частота [1]

Проявление	Частота, %
ЦНС	
Кортикальные туберы	90–100
Субэпендимальные узлы	90–100
Гамартомы и гетеротопии белого вещества головного мозга	90–100

Проявление	Частота, %
Субэпендимальная гигантоклеточная астроцитома	6–16
Кожа	
Ангиофиброма лица	80–90
Гипомеланотические макулы	80–90
«Шагреневая» кожа	20–40
Пятна в области лба	20–30
Околоногтевые и подногтевые фибромы	20–30
Изменения со стороны глаз	
Гамартома сетчатки	50
Гигантоклеточная астроцитома сетчатки	20–30
Пятна депигментации радужки	10–20
Почки	
Множественные двусторонние ангиомиолипомы	50
Почечноклеточный рак	1,2
Поликистоз почек	2–3
Изолированные кисты почек	10–20
Сердце	
Рабдомиома сердца	50
Пищеварительная система	
Микрогамартоматозные ректальные полипы	70–80
Гамартома печени	40–50
Кисты печени	24
Аденоматозные полипы двенадцатиперстной и тонкой кишки	Редко
Легкие	
Лимфангиолейомиоматоз	1–2,3
Кисты легких	40
Микронодулярная легочная гиперплазия пневмоцитов 2-го типа	Редко
Другие	
Фибромы десен	50–70
Лунки эмали зубов	30
Кисты костей	40
Аневризмы артерий (внутричерепные артерии, аорта, подмышечная артерия)	Редко

стота АМЛ почек у мужчин и женщин схожая, средний возраст установления диагноза — 25–35 лет (в популяции у женщин АМЛ в 4 раза чаще, чем у мужчин, средний возраст на момент диагноза — 45–55 лет) [2]. Этиология и патогенез новообразования до конца неясны, иммуногистохимические, ультраструктурные и молекулярные исследования позволяют предполагать развитие АМЛ из одного типа клеток. У женщин в опухолях нередко определяются рецепторы к прогестерону. 33 % всех случаев АМЛ почек приходится на больных туберозным склерозом, в том числе 50 % всех эпителиодных АМЛ. АМЛ почек определяются у 80 % пациентов с осложненным или тяжелым течением туберозного склероза [3].

Изменения при АМЛ могут вовлекать корковый и мозговой слой почки, а также распространяться в забрюшинное пространство. При туберозном склерозе опухоли чаще множественные, могут сочетаться с ЛАМ. Есть также сообщения об одновременном развитии в почке АМЛ, почечноклеточного рака, онкоцитомы, карциномы собирательных трубочек, аденомы [4–7].

Для установления диагноза АМЛ используют радиографические методики, в том числе УЗИ и КТ, в ряде случаев в предоперационном периоде выполняют тонкоигольную биопсию. Макроскопически ткань опухоли определяется отдельно от нормальной ткани почки, но не имеет собственной капсулы. Цвет опухоли варьирует от желтого до розоватого, в зависимости от преобладания тканевого компонента. Опухоли, представленные тремя тканевыми компонентами, могут походить на почечноклеточный рак, с преобладанием гладкомышечного компонента — на лейомиомы. Опухоли большого размера могут инфильтрировать перирональную клетчатку. Редко АМЛ может прорастать в систему внутрипочечных вен, почечную вену и нижнюю полую вену. Прорастание капсулы при АМЛ наблюдается в 25 % случаев, множественные АМЛ — в 33 % случаев, билатеральные АМЛ — в 15 %. При АМЛ

в патологический процесс могут быть вовлечены регионарные лимфатические узлы, описано также метастазирование в легкие и печень, а также редкие случаи развития саркомы. Примерно у 1–2 % пациентов с туберозным склерозом развивается почечноклеточный рак, у 45 % пациентов с АМЛ определяются множественные кисты почек.

Гистопатология. Классической для АМЛ принято считать трехфазную гистологическую структуру с наличием жировой ткани, тонкостенных дезорганизованных кровеносных сосудов и гладкомышечных волокон. Граница между опухолью и нормальной тканью обычно четкая, в отдельных опухолях по периферии отмечается вовлечение почечных канальцев. Гладкомышечные клетки располагаются радиально от стенок сосудов и могут расти экспансивно пучками. Наиболее часто гладкомышечные клетки имеют веретенообразную форму, а также могут иметь вид округлых эпителиоидных клеток. В этих клетках нечасто могут отмечаться признаки ядерной атипии (иногда — митотическая активность, многоядерность), что определяет их способность к малигнизации. Некоторые АМЛ располагаются субкапсулярно и состоят в основном из гладкомышечных клеток («капсуломы»), напоминая лейомиомы. Опухоли с преобладанием тонкостенных сосудов похожи на лимфангиолейомиомы. Липоматозный компонент АМЛ представлен зрелой жировой тканью, но может также содержать вакуолизированные адипоциты, похожие на липобласты, что при экстенсивной дифференцировке адипоцитов может привести к развитию липосаркомы.

Иммунный профиль. АМЛ характеризуются коэкспрессией маркеров меланоцитов (HMB45, HMB50, CD63, тирозиназы, Mart1/Melan A и фактора транскрипции микроофтальмии MTF) и маркеров гладкомышечной ткани (гладкомышечный актин SMA, мускулоспецифичный актин MSA, кальпонин). Опухоль также может быть позитивна по CD68, нейронспецифической енолазе, белку S-100, рецепторам

эстрогенов и прогестерона, CD117 (c-kit), десмину. Эпителиальные маркеры при АМЛ всегда негативны. Экспрессия как меланоцитарных, так и гладкомышечных маркеров при АМЛ поддерживает идею унитарной природы опухоли с возможностью ее последующей фенотипической и иммунотипической модуляции.

Эпителиоидные АМЛ — потенциально способные к малигнизации мезенхимальные опухоли, тесно связанные с классическими трехфазными АМЛ и характеризующиеся пролиферацией эпителиоидных клеток. Более половины случаев эпителиоидных АМЛ регистрируют у больных туберозным склерозом. Опухоли обычно больших размеров, могут быть кровоизлияния, зоны некрозов, вовлечение почечной вены или нижней полой вены.

Особенности гистопатологии. В пролиферирующих эпителиоидных клетках гранулярная цитоплазма организована в слои. Опухолевые клетки округлые или полигональные, с увеличенным везикулярным ядром, часто с нуклеолами. Могут присутствовать многоядерные или ганглиоподобные клетки. Нередко в случаях эпителиоидной АМЛ первоначально ошибочно устанавливают диагноз высокодифференцированного рака. При эпителиоидной АМЛ могут определяться ядедрная анаплазия, митотическая активность, инвазия сосудов, некроз и воспаление околопочечной жировой клетчатки, нередки кровоизлияния [2].

Дифференциальный диагноз проводят с лейомиомой, лейомиосаркомой, высокодифференцированной липосаркомой, саркоматоидным типом почечноклеточного рака, малигнизированной фиброзной гистиоцитомой, онкоцитомой.

Кисты почек. Генетические заболевания, в том числе туберозный склероз, предрасполагают к образованию множественных кист в почках, или поликистоза почек. Кисты замещают основную часть нормальной ткани почек, что может приводить к

снижению функции почек и развитию почечной недостаточности, гидронефроза. В почках полости кист обычно заполнены жидкостью.

Патологические изменения ЦНС при туберозном склерозе представлены кортикальными гамартомами (туберами), субкортикальными глионейрональными гамартомами, субэпендимальными глиальными узелками, СЭГА [1].

Субэпендимальная гигантоклеточная астроцитома — доброкачественная медленно растущая опухоль, обычно распространяющаяся по стенке латеральных желудочков головного мозга и состоящая из крупных ганглиоидных астроцитов. У пациентов с туберозным склерозом астроцитома — наиболее часто встречающаяся опухоль головного мозга, ее частота колеблется от 6 до 16 %. Астроцитома — один из основных диагностических критериев туберозного склероза. С помощью МРТ опухоль может быть диагностирована у плода начиная с 24 недель беременности. В табл. 4.2 представлены данные о частоте встречаемости СЭГА у больных туберозным склерозом в разном возрасте.

Диагноз обычно устанавливают после появления у пациентов клиники эпилепсии или признаков повы-

Таблица 4.2

Распределение возрастов на момент установления диагноза гигантоклеточной астроцитомы у больных туберозным склерозом (объединенные данные для пациентов обоих полов) [1]

Возраст на момент постановки диагноза, лет	Частота встречаемости для данного возраста, %
0–1	5
2–10	22
11–20	29
21–30	7
31–40	1
41–50	2
Старше 50	—

шения внутричерепного давления. Описаны случаи лептоменингеальной диссеминации с образованием метастазов. В опухоли могут присутствовать кальцификаты или признаки предшествующего кровоизлияния. Описаны случаи массивных кровоизлияний в опухоли. В ряде случаев у пациентов с установленным диагнозом астроцитомы другие признаки туберозного склероза появляются позже.

Гистопатология. Для астроцитом наиболее типична локализация около отверстия Монро, наличие внутрижелудочковой опухолевой массы может приводить к обструктивной гидроцефалии. Для астроцитом характерен медленный рост, опухоли обычно округлые или многоузловые, ткань серо-розовая. Опухоли обычно ограниченные, окружающие ткани не вовлечены. Часто встречаются признаки кальцификации, могут быть кистозные изменения, состоят из крупных округлых клеток, подобных астроцитам. Типично расположение опухолевых клеток группами и наличие сосудов по периферии групп. В опухолевых клетках присутствует широкий спектр астроглиальных фенотипов. Характерно присутствие различных типов клеток: от полигональных клеток с широкой прозрачной цитоплазмой (окруженных гемистоцитарными астроцитами) до меньшего размера вытянутых клеток с вариабельно фибриллирующим матриксом. Часто встречаются гигантские пирамидальные клетки с появлением ганглиозных признаков. В ядрах четко определяются гранулярный хроматин и отдельные ядрышки. Часто встречаются выраженный ядерный полиморфизм и многоядерные клетки, может наблюдаться повышенная митотическая активность, однако эти признаки не определяют осложненного течения заболевания. Подобно этому, отмечаемые иногда эндотелиальная пролиферация и некроз не означают анапластической прогрессии опухоли. При рецидивировании в опухоли не отмечается злокачественной трансформации. Характерным и постоянным признаком астроцитом служит инфильтрация

мастоцитами и лимфоцитами (преимущественно Т-лимфоцитами). Пролиферативный индекс, измеряемый по Ki-67 (MIB-1), обычно низкий (1,5–7,4 %), что также служит подтверждением доброкачественной природы образований. При астроцитомах с повышенным уровнем пролиферации, но без признаков малигнизации сообщалось о крайне редких случаях краниоспинальной диссеминации.

Иммуногистохимия. СЭГА — отличающаяся хорошим отграничением от окружающих тканей астроцитома, которую также из-за часто встречающегося смешанного глионейронального фенотипа называют субэпендимальной гигантоклеточной опухолью. В опухоли отмечается вариабельная реактивность на белки GFAB и S-100, также определяются белки нейрофиламента и нейрон-ассоциированный β-тубулин III класса. Появление последнего распространено больше, чем любого другого нейронального эпитопа. Нейрофиламенты более ограничены в проявлениях и показывают клеточные процессы и присутствие ганглиозных клеток. В ганглиозном компоненте СЭГА редко определяется реакция на синаптофизин. Иммунореактивность на нейропептиды вариабельна. Опухоль позитивна по соматостатину и метэнкефалину, редко позитивна по MIB (Ki-67). Данные находки подтверждают положение о клеточной линейности с различными способностями к дивергенции фенотипов, включая глиальную, нейрональную и нейроэндокринную дифференцировку. Могут определяться ультраструктурные признаки нейрональной дифференцировки, такие как микротрубочки, иногда плотные гранулы, редко — синапсы.

Дифференциальный диагноз проводят с гемистоцитной астроцитомой, эпендимомой, субэпендимомой, менингеомой [1].

Другие изменения ЦНС включают: церебральные кортикальные туберы, гетеротопии белого вещества, субэпендимальные гамартоматозные узелки (борозды, по виду напоминающие свечу или капающую воду).

Для ***кортикальных тубер*** типична локализация в коре головного мозга, могут обнаруживаться также в других отделах мозга, включая мозжечок, редко — в продолговатом и спинном мозге. Размеры тубер — от нескольких миллиметров до нескольких сантиметров, количество варьирует от 1 до 20. Диагноз кортикальных тубер устанавливают на основании данных КТ или МРТ, эти изменения мальформации строго ассоциированы с развитием эпилепсии, особенно инфантильных спазмов и клонико-тонических судорожных приступов. В клетках тубер нарушены дифференцировка и функционирование, что, в свою очередь, приводит к нарушению связей между различными участками мозга. До конца не выяснен механизм, как кортикальные туберы влияют на неврологический статус, поведение и способность к обучению, однако очевидно, что имеют значение объем, число и локализация тубер. Микроскопически изменения представлены гигантскими клетками (аналогичными СЭГА) и дисморфными нейронами, нарушением слоистой структуры, глиосом, кальцификацией стенок кровеносных сосудов и/или паренхимы, потерей миелина. Окружающее корковое вещество обычно сохраняет нормальную клеточную архитектуру. Дисморфные нейроны и гигантские клетки могут обнаруживаться во всех слоях коркового вещества и подлежащем белом веществе. Диспластические нейроны в коре имеют радиальную ориентацию, для них характерны аберрантное древовидное разветвление дендритов, аккумулирование перикариальных фибрилл, нарушенная соматическая морфология с богатой эозинофилами цитоплазмой (баллонные клетки). Нейроны экспрессируют нейрон-специфические белки, в связи с чем можно наблюдать цитоархитектурные особенности незрелых или низкодифференцированных нейронов, такие как укорочение аксональных отростков и плотность корешков. Для гигантских клеток кортикальных тубер характерна клеточная и молекулярная гетерогенность. Наличие иммуногистохимических маркеров глиальных и нейрональных фенотипов поддерживает положение о смешанном глионейрональном происхождении. Большинство гигантских клеток тубер экспрессируют и нестин-мРНК, и белки. В одних гигантских клетках определяется иммунореактивность на GFAB (glial fibrillary acidic protein), другие клетки с идентичным морфофенотипом экспрессируют нейрональные маркеры, включая коннексины 26 и 32, нейрофиламенты, β-тубулин III класса, MAP-2, α-интернексин. Формирование хорошо различимых синапсов между гигантскими клетками и окружающими нейронами — не постоянно наблюдаемое явление.

Кортикальные гамартомы морфологически неотличимы от тубер; они могут проявляться хронической фокальной эпилепсией без других убедительных клинических признаков сопутствующего туберозного склероза. Патогенез таких спорадических изменений до конца не выяснен. Субэпендимальные гамартомы представляют собой возвышающиеся часто кальцифицированные узлы и состоят из клеток, не отличимых от кортикальных тубер, но имеющих меньший размер.

Субэпендимальные узлы, подобно кортикальным туберам, встречаются у 80 % пациентов с туберозным склерозом. Для них характерен рост вдоль эпендимы латеральных желудочков мозга, размеры варьируют от 2 до 10 мм, количество обычно более 1. В то время как туберы состоят из клеток с нейрональными и глиальными характеристиками, субэпендимальные узлы состоят только из глиальных клеток и отличаются от статичных кортикальных тубер способностью к прорастанию в окружающие ткани [1].

Другие изменения вне ЦНС представлены кожными ангиофибромами, «шагреневой кожей», околоногтевыми фибромами, рабдомиомами сердца, кишечными полипами, висцеральными кистами (в том числе кистами почек, кистами костей), ЛАМ, АМЛ почек (см. выше), изменениями со стороны глаз: множе-

ственными нодулярными гамартомами сетчатки глаза, колобомами радужки глаза [1].

Фибромы десен характеризуются в большинстве случаев фокальной фиброзной гиперплазией, обычно это безболезненное округлой или овоидной формы образование диаметром от 1 до 5 мм, более светлой окраски, чем окружающие ткани, поверхность может быть изъязвлена. Гистологически фиброма представлена фибробластами и коллагеновым матриксом, иногда может отмечаться воспалительная инфильтрация. Дифференциальный диагноз проводят с гигантоклеточной фибромой, нейрофибромой, периферической гигантоклеточной гранулемой, мукоцеле, липомой, опухолью слюнных желез [8].

Изменения со стороны сетчатки глаз встречаются у 87 % больных туберозным склерозом и представлены гамартомами и участками депигментации [9].

Гамартоматозные полипы кишки — доброкачественные полипы слизистой, чаще обнаруживаются в тощей и подвздошной кишках. Гистопатология отличается от аденоматозных полипов: гладкомышечные волокна утолщены в центре образований и тонкие по периферии, клетки на поверхности колоновидные и бокаловидные, в основании и ближе к мышечному компоненту — кишечные и эндокринные. Дифференциальный диагноз проводят с аденомами, аденокарциномами, карциноидными опухолями.

Рабдомиомы сердца. Первичные опухоли сердца встречаются крайне редко, их частота в популяции колеблется в пределах 0,001–0,28 %; в 75 % случаев опухоли доброкачественные. В группе доброкачественных опухолей сердца наиболее часто встречаются рабдомиомы; в большинстве случаев рабдомиомы сердца выявляются у детей в возрасте до года. У детей с туберозным склерозом рабдомиомы встречаются в 47–67 % наблюдений и могут приводить к развитию сердечной недостаточности. Рабдомиомы сердца в большинстве случаев ассоциированы с туберозным склерозом; на аутопсии их обнаруживают в 30 % случаев; частота,

оцененная по ЭхоКГ, колеблется в более широких пределах — от 40 до 86 %. Рабдомиома сердца может быть выявлена пренатально начиная с 21-й недели беременности, в таких случаях наиболее вероятно является манифестным признаком туберозного склероза. Рабдомиома сердца — опухоль, способная к спонтанной регрессии, поэтому для установления диагноза не всегда оправдано проведение многократных аспирационных биопсий. Морфологическое подтверждение диагноза не требуется у новорожденных и детей раннего возраста с множественными некальцифицированными образованиями, особенно в сочетании с другими клиническими признаками туберозного склероза. Дифференциальный диагноз проводят с поражением миокарда при коллагенозах, опухолями волокон Пуркинье, гамартомами. Макроскопически рабдомиома сердца представляет собой хорошо отграниченные от окружающей ткани единичные или множественные узлы дольчатой структуры без капсулы, размерами от 1 мм до 3–4 см, средний диаметр — 5–15 мм, ткань узлов белая или желтовато-сероватая, типична локализация в стенке левого желудочка и межжелудочковой перегородке, может также располагаться примерно в 30 % случаев в стенке правого желудочка и предсердиях. У больных туберозным склерозом в 90 % наблюдений рабдомиомы сердца множественные (спорадические — в 50 % одиночные узлы), могут быть представлены множественными диссеминированными милиарными узелками до 1 мм в диаметре — рабдомиоматоз. Клинические и гемодинамические симптомы зависят от числа, размеров и локализации узлов. Узлы небольших размеров (до 1 см в диаметре), как правило, не влияют серьезно на функцию сердца. Крупные узлы могут вызывать нарушение подвижности клапанов и изменение объема полостей сердца.

Гистопатология. Узлы рабдомиомы четко отграничены от окружающей ткани и представлены увеличенными кардиомиоцитами с просветленной цитоплазмой. В некоторых клетках эозинофильная

цитоплазма располагается в направлении от центрально расположенного ядра к мембране клетки, придавая клеткам звездчатый вид («звездчатые» клетки). В большинстве клеток наблюдается вакуолизация и редкие «разбросанные» миофиламенты. В клетках отмечается также накопление гликогена. «Звездчатые» клетки окружены нормальными кардиомиоцитами.

Иммунный профиль. Клетки экспрессируют маркеры мышечной ткани: миоглобин, десмин, актин, виментин. В клетках не определяется экспрессия маркеров клеточной пролиферации Ki-67 и PCNA, что определяет их схожесть с гамартомами [10–12].

Лимфангиолейомиоматоз легких — распространенная инфильтрация незрелыми короткими веретенообразными клетками, напоминающими гладкомышечные клетки, обычно ассоциированная с кистозными изменениями и наблюдаемая в подавляющем большинстве случаев у женщин репродуктивного возраста. Инфильтрация распространяется по ходу кровеносных и лимфатических сосудов легких, по бронхиолам [13, 14]. Заболевание чаще носит спорадический характер, а также типично для женщин с туберозным склерозом: радиографические признаки ЛАМ у них выявляют в 26–39 % наблюдений. Практически у всех пациенток с ЛАМ, ассоциированным с туберозным склерозом, выявляют АМЛ почек (при спорадическом — у 50%). Данное патологическое состояние при туберозном склерозе — третья причина смерти после изменений почек и опухолей головного мозга. Макроскопически изменения в зависимости от степени выраженности и распространения заболевания варьируют от единичных кист до диффузных кистозных изменений с обеих сторон от верхушек до оснований легких. Кистозные изменения в легких могут сопровождаться изменениями в подмышечных лимфатических узлах с формированием кист с жидкостным содержимым [15, 16].

Гистопатология. ЛАМ характеризуется двумя основными типами изменений: кистами и пролиферацией незрелых гладкомышечных клеток [14]. Различных размеров кистозные полости располагаются в виде пятен или нодулярных агрегатов веретенообразных клеток, подобных веретенообразным клеткам. К ним могут быть примешаны более округлые эпителиоидные клетки, представляющие периваскулярные эпителиоидные клетки или эпителиоидные гладкомышечные клетки. Существует предположение, что предшественниками ЛАМ служат именно периваскулярные эпителиоидные клетки. У пациентов с туберозным склерозом также может отмечаться микронодулярная пневмоцитарная гиперплазия. В зависимости от преобладания определенного типа клеток выделяют формы с небольшими веретенообразными клетками и крупными эпителиоидоподобными клетками. Тяжесть течения определяется по проценту замещения нормальной легочной ткани кистами и узловыми изменениями: I степень — до 25 %, II степень — 25–50 %, III степень — более 50 % [16, 17].

Иммунный профиль. Клетки экспрессируют маркеры гладкомышечной ткани: α-актин, десмин, виментин. В отличие от нормальных гладкомышечных волокон, может также наблюдаться положительная реакция на меланоцитарный маркер HMB-45 (его экспрессия служит чувствительным и высокоспецифичным тестом для ЛАМ), HMSA-1, MelanA/Mart1, MTF (фактор транскрипции микроофтальмии). В ряде случаев определяется экспрессия рецепторов эстрогенов и прогестерона, рецепторов факторов роста. Дифференциальный диагноз проводят с эмфиземой легких, гистиоцитозом из клеток Лангерганса [16, 18].

Литература

1. *Lopes M.B.S., Wiestler O.D., Stemmer-Rachamimov A.O. et al.* Tuberous sclerosis complex and subependymal giant cell astrocytoma. *In*: Louis D.N., Ohgaki H., Wiestler O.D., et al. ed. WHO classification of tumours of the central nervous system, fourth ed. Lyon: IARC; 2007:218–221.

2. *Mantignoni G., Amin M.* Angiomyolipoma. *In*: Pathology and Genetics of Tumours of the Urinary System and Male Genital Organs Ed. By Eble J. et al., IARC Press 2004, pp. 65–69.
3. www.pathconsultddx.com/pathCon.
4. *Graves N., Barnes W.F.* Renal cell carcinoma and angiomyolipoma in tuberous sclerosis: case report. J. Urol. 1986;135:122–123.
5. *L'Hostis H., Deminiere C., Ferriere J.-M. et al.* Renal Angiomyolipoma: A Clinicopathologic, Immunohistochemical, and Follow-up Study of 46 Cases. Am. J. Surg. Pathol. 1999;23:1011–1020.
6. *Michal M., Hes O., Havlicek F.* Benign renal angiomyoadenomatous tumor: a previously unreported renal tumor. Ann. Diagn. Pathol. 2000;4:311–315.
7. *Waters D.J., Holt S.A., Andres D.F.* Unilateral simultaneous renal angiomyolipoma and oncocytoma. J. Urol. 1986;135:568–570.
8. www.dentistrytoday.com, 4/24/2004.
9. *Quigg M., Miller J.Q.* Clinical findings of the phakomatoses: tuberous sclerosis. Neurology. 2005;65:E22–E23.
10. *Breglia R.* Primary Tumors of the Heart. 2nd Virtual Congress of Cardiology, 2001. www.fac.org.ar/scvc/llave/cardio-1/breglia/bregliai.htm.
11. *Burke A. et al.* Benign Tumors with myocyte differentiation. *In*: Pathology and Genetics of Tumors of the Lung, Pleura, Thymus and Heart. Ed. By Travis W. et al., IARC Press, Lion 2004:254–256.
12. *Todros T., Capuzzo E., Gaglioti P.* Prenatal diagnosis of congenital anomalies. Images. Paediatr. Cardiol. 2001;7:3–18.
13. *Avila N.A., Chen C.C., Chu S.C. et al.* Pulmonary lymphangioleiomyomatosis: correlation of ventilation-perfusion scintigraphy, chest radiography, and CT with pulmonary function tests. Radiology. 2000;214:441–446.
14. *Moss J., Avila N.A., Barnes P.M. et al.* Prevalence and clinical characteristics of lymphangioleiomyomatosis (LAM) in patients with tuberous sclerosis complex. Am. J. Respir. Crit. Care Med. 2001;163:669–671.
15. *Taveira-DaSilva A., Steagall W.K., Moss J. et al.* Lymphangioleiomyomatosis. Cancer Control. 2006;13(4):276–285.
16. *Tazelaar H. et al.* Lymphangioleiomyomatosis. *In*: Pathology and Genetics of Tumors of the Lung, Pleura, Thymus and Heart. Ed. By Travis W. et al. IARC Press, Lion 2004: 107–108.
17. *Johnson S., Cordier J.F., Lazor R. et al.* European Respiratory Society guidelines for the diagnosis and management of lymphangioleiomyomatosis. Eur. Respir. J. 2010;35:14–26.
18. *Chilosi M., Pea M., Martignoni G. et al.* Cathepsin-k expression in pulmonary lymphangioleiomyomatosis. Modern Pathology. 2009;22:161–166.

5 глава

КОЖНЫЕ ПРОЯВЛЕНИЯ

М.Ю. Дорофеева

Кожные изменения при туберозном склерозе представлены гипопигментными пятнами, ангиофибромами лица, участками «шагреневой кожи», околоногтевыми фибромами, фиброзными бляшками, белыми прядями волос [1–4].

Гипопигментные пятна (рис. 5.1) — одно из наиболее частых кожных проявлений туберозного склероза. Они встречаются в 90–98 % случаев. Они служат одним из первых манифестных признаков заболевания и нередко обнаруживаются с рождения. С возрастом наблюдается тенденция к увеличению их числа. Гипопигментные пятна при туберозном склерозе преимущественно локализуются на туловище, конечностях и ягодицах, реже на лице. Характерная особенность — асимметричность их расположения. Отмечена вариабельность числа, размера и формы этих пятен. Число гипопигментных пятен варьирует от 3–4 до 100 и более. Чаще всего встречаются полигональные пятна, напоминающие отпечатки большого пальца руки, размером 0,5–3 см. Наиболее характерная форма пятен — овальная, похожая на лист ясеня, размер их варьирует от 1 до 12 см. У 30 % больных встречаются пятна в виде «рассыпанного конфетти» (множество сгруппированных мелких пятен размером 1–3 мм).

Гипопигментные пятна, как правило, хорошо видны невооруженным глазом. Для лучшей визуализации гипопигментных пятен применяется лампа Вуда (Wood's lamp), которая излучает пучок света длиной волны 360 нм, селективно абсорбирующегося меланиновыми клетками кожи. Под светом этой лампы здоровая кожа выглядит тусклой, а участки

Рис. 5.1. Гипопигментные пятна

кожи, имеющие дефицит меланина, ярко светятся (рис. 5.2). Принимая во внимание высокую диагностическую значимость гипопигментных пятен, рекомендуется всем детям с умственной отсталостью и судорогами, а также родственникам первой степени родства проводить исследование кожи с помощью лампы Вуда.

Дифференциальный диагноз заболеваний, в клиническую картину которых входят гипопигментные пятна, представлен в табл. 5.1. Гипопигментные пятна по типу «конфетти» дифференцируют с гипопигментными пятнами поствоспалительной, постинфекционной и посттравматической природы, саркоидозом и грибковым поражением кожи (*mycosis fungoides*). У взрослых пятна по типу «конфетти» следует отличать от идиопатического капельного (*guttate*) гипомеланоза, который возникает только на открытых участках кожи.



Рис. 5.2. Гипопигментное пятно при освещении лампой Вуда

Рис. 5.3. Белая прядь волос

Белые пряди волос, ресниц и бровей (***полиозис***), как и гипопигментные пятна, служат характерным признаком туберозного склероза (рис. 5.3).

Наряду с гипопигментными пятнами при туберозном склерозе в 16 % случаев встречаются ***пигментные пятна цвета «кофе с молоком»***, что не превышает средних популяционных значений. При туберозном склерозе эти пятна обычно единичные, овальные или округлые, плоские, длиной 1–5 см.

Ангиофибромы лица (рис. 5.4) встречаются в 47–90 % случаев у детей старше 5 лет. Ангиофибромы лица

Рис. 5.4. Ангиофиброма лица

Таблица 5.1

Дифференциальный диагноз болезней, в клиническую картину которых входят гипопигментные пятна [5]

Заболевание	Генетические данные	Кожные проявления	Изменения со стороны нервной системы и органов чувств	Изменения в соматическом статусе и костно-суставной системе	Лабораторные и нейрорадиологические методы исследования
Туберозный склероз	Аутосомно-доминантный тип наследования. Ген картирован на хромосомах 9q34 и 16p13	■ Гипопигментные пятна (асимметрично расположены по всему телу, преимущественно на туловище, конечностях и ягодицах) ■ Ангиофибромы лица ■ «Шагреневая» кожа ■ Околоногтевые фибромы ■ Седые пряди волос	■ Судорожные приступы ■ Умственная отсталость ■ Аутизм ■ Поведенческие нарушения ■ Гемисиндром	■ Рабдомиомы сердца ■ Поликистоз и ангиомиолипомы почек ■ Опухоли легких, печени, селезенки, костей, эндокринных желез ■ Гамартомы радужной оболочки глаза	■ Гистология кожи: нормальное число меланоцитов; снижение числа, размера и меланизации меланосом в меланоцитах ■ МРТ: субэпендимальные глиальные узлы, корковые и субкорковые туберы ■ КТМ: кальцинаты
Витилиго	Предположительно аутосомно-доминантный тип наследования с неполной пенетрантностью	Четко ограниченные участки депигментации, усиливающиеся к периферии на фоне нормальной кожи, расположенные симметрично на руках, лице, шее, туловище, кожных складках	Не типичны	Не типичны	Гистология кожи: полное отсутствие меланоцитов
Nevus anemicus	—	Единичные или множественные сгруппированные бледные округлые пятна, с четкими границами, чаще локализуются на спине, лице, не краснеют при нагревании, не белеют на холоде, не потеют. При надавливании исчезает граница пятна	Не типичны	Не типичны	—
Ваарденбурга синдром	Аутосомно-доминантный тип наследования с неполной пенетрантностью и варьирующей экспрессивностью. Ген картирован на хромосоме 2q37	■ Бесцветная прядь волос надо лбом ■ Участки депигментации на коже и глазном дне ■ Сросшиеся брови	■ Нейросенсорная глухота ■ Гетерохромия радужек ■ Телекант	■ Небольшие скелетные деформации ■ Пороки сердца	Гистология кожи: полное отсутствие меланоцитов

Продолжение таблицы 5.1

Заболевание	Генетические данные	Кожные проявления	Изменения со стороны нервной системы и органов чувств	Изменения в соматическом статусе и костно-суставной системе	Лабораторные и нейрорадиологические методы исследования
Пегость (*Piebaldism*)	Аутосомно-доминантный тип наследования	■ Седая, часто треугольной формы прядь волос надо лбом ■ Белое пятно в центре подбородка ■ Сниженная пигментация кожи туловища (с полосами нормальной пигментации на задней поверхности) ■ Белые пятна от локтя к запястью и от середины бедра к икрам	Не типичны	Не типичны	Гистология кожи: полное отсутствие меланоцитов
Гипомеланоз Ито	Предполагается аутосомно-доминантный тип наследования	■ Гипопигментация кожи туловища, конечностей и головы в виде пятен и полос неправильной формы с неровными границами или в виде точек и брызг, различного размера. Возможны единичные пигментные пятна цвета «кофе с молоком» ■ Алопеция, ломкость и изменение цвета волос	■ Снижение интеллекта ■ Резистентные судорожные приступы на первом году жизни ■ Аутизм ■ Гемигипертрофия ■ Макроцефалия	Непостоянно: кифосколиоз, гипогенитализм, врожденные пороки сердца	■ Гистология кожи: снижено число меланосом ■ Нейрорадиологическая картина: гемимегало-энцефалия
Синдром Фогта—Коянаги	—	■ Седые пряди волос ■ Витилиго ■ Алопеция	■ Дисакузия ■ Мозговые симптомы ■ Хронический двусторонний увеит	Не типичны	Гистология кожи: полное отсутствие меланоцитов
Nevus depigmentosus	—	Бледные пятна причудливого рисунка или в виде тонких полосок	Не типичны	Не типичны	Гистология кожи: снижено число меланосом (размер и меланизация в н[illegible]мс)
Синдром Луи-Бар	Аутосомно-рецессивный тип наследования. Ген картирован на хромосоме 11q22-g23	■ Телеангиэктазии ■ Участки депигментации ■ Пигментные пятна ■ Склеродермия	■ Атаксия ■ Дрожание головы и туловища ■ Интенционный тремор ■ Хореоатетоз ■ Нистагм ■ Косоглазие ■ Гипотония мышц ■ Гипорефлексия ■ Дизартрия	■ Хронические респираторные инфекции ■ Отставание в росте ■ Риск злокачественных новообразований	Отсутствие сывороточных иммуноглобулинов (IgA, реже — IgG и IgE)

Заболевание	Генетические данные	Кожные проявления
Синдром Гольца	Х-сцепленный доминантный тип наследования с летальностью для плодов мужского пола	■ Обширные сетчатые или линейные участки истончения кожи с выпячиванием жировой клетчатки ■ Полное отсутствие кожи на некоторых участках тела ■ Пигментные или депигментированные полосы ■ Телеангиэктазии ■ Папилломы
Синдром Блоха—Сульцбергера (синдром недержания пигмента)	Х-сцепленный доминантный тип наследования с летальностью для плодов мужского пола. Ген картирован на хромосоме Хр11 и Хq28	■ Эритематозно-везикулезная сыпь, расположенная линейно на сгибательных поверхностях конечностей и боковых поверхностях туловища ■ Бородавчатая сыпь ■ Участки атрофии кожи и депигментации ■ Алопеция
Синдром Олье	Предполагается аутосомно-доминантный тип наследования	Редко — пигментные пятна или участки депигментации

развиваются, как правило, после 2–5 лет. Внешне они представляют собой папулы 1–4 мм в диаметре с гладкой поверхностью розового или красного цвета. Ангиофибромы располагаются симметрично с двух сторон лица на щеках и носу, на подбородке по типу «крыльев бабочки». Иногда ангиофибромы образуют сливные участки.

Раньше ангиофибромы лица считались патогномоничным признаком туберозного склероза. В настоящее время известно, что ангиофибромы встречаются при множественной эндокринной неоплазии (тип 1) и при синдроме Бирта—Хогга—Дюба (множественные

Окончание таблицы 5.1

Изменения со стороны нервной системы и органов чувств	Изменения в соматическом статусе и костно-суставной системе	Лабораторные и нейрорадиологические методы исследования
■ Умственная отсталость ■ Аномалии глаз	■ Дефекты скелета ■ Дефекты зубов ■ Пороки сердца, почек и мочеточников ■ Паховая и пупочная грыжи	—
■ Судорожный синдром ■ Спастические параличи ■ Умственная отсталость ■ Аномалии зрения ■ Нистагм ■ *Spina bifida*	■ Врожденный вывих бедра ■ Косолапость ■ Дефекты зубов (коническая форма)	Гистология кожи: интраэпидермальные пузыри с эозинофильными клетками
Не типичны	■ Асимметричное укорочение и деформация конечностей ■ Редко — опухоли костей с малигнизацией в зрелом возрасте	На рентгенограммах выявляются ограниченные очаги овального или веерообразного просветления в метафизах длинных трубчатых костей

папулезные изменения на коже головы и шеи, ретинопатия, буллезная эмфизема, липомы). В общей популяции редко встречаются единичные ангиофибромы лица.

Лечение ангиофибром лица рекомендуется начинать в подростковом возрасте методом лазеротерапии.

Участок «шагреневой кожи» (peau chagrine в переводе с французского «недубленая, грубая, жесткая кожа») представляет собой соединительнотканный невус, служит облигатным признаком туберозного склероза и встречается у 50 % больных (рис. 5.5). В большинстве случаев участки «шагреневой кожи» появляются на втором десятилетии жизни, преимущественно рас-

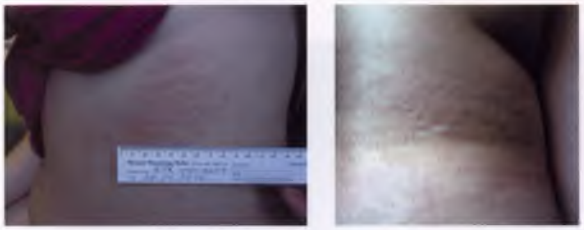

Рис. 5.5. Участок «шагреневой кожи»

полагаются в пояснично-крестцовой области, имеют плотную консистенцию, желтовато-коричневый или розовый цвет, умеренно выступают над поверхностью окружающей кожи. Количество участков «шагреневой кожи» вариабельно, но чаще они бывают единичными. Размер их колеблется от 1 до 10 см и более.

Фиброзные бляшки (рис. 5.6, *а*) — облигатный признак туберозного склероза, они встречаются у 20–40 % больных. Фиброзные бляшки имеют бежевый цвет, шероховатые на ощупь и несколько выступают над окружающей кожей. Они часто появляются уже на первом году жизни и служат одним из первых клинических симптомов заболевания. Чаще всего фиброзные бляшки локализуются на лбу, но иногда они встречаются на волосистой части головы (рис. 5.6, *б*). Размер и число бляшек может варьировать.

Рис. 5.6. Фиброзная бляшка: *а* — на лбу; *б* — на волосистой части головы

Рис. 5.7. Околоногтевые фибромы

Околоногтевые фибромы (рис. 5.7), или опухоли Коэнена (J. Koenen описал их в 1932 г.), — облигатный признак туберозного склероза, встречаются у 17–52 % больных (до 88 %, по данным [4]). Они представляют собой тусклые, красные либо мясного цвета папулы или узлы, растущие от ногтевого ложа или вокруг ногтевой пластинки. В большинстве случаев околоногтевые фибромы появляются на втором десятилетии жизни. Чаще они встречаются на ногах, чем на руках. Наличие околоногтевых фибром более характерно для женщин. Размер их варьирует от 1 мм до 1 см в диаметре.

Мягкие фибромы (рис. 5.8) встречаются у 30 % больных. Они представляют собой множественные или единичные мягкие образования на ножках, мешотчатой формы, растущие на шее, туловище и ко-

Рис. 5.8. Мягкие фибромы

нечностях (*molluscum fibrosum pendulum*). Другой вариант мягких фибром представляет собой множественные, несколько приподнятые над поверхностью кожи (и такого же цвета) мелкие образования, размером меньше булавочной головки, располагающиеся на туловище и шее и напоминающие гусиную кожу.

Литература

1. *Jozwiak S., Schwartz R.* Dermatological and Stomatological Manifestations. *In:* Tuberous Sclerosis complex: From Basic Science to Clinical Phenotypes. Mac Keith Press. 2003:136–169.
2. *Roach E.S., Sparagana S.P.* Diagnosis of Tuberous Sclerosis complex. J. Child Neurol. 2004;19:643–649.
3. *Rogers R.S., O'Connor W.J.* Dermatologic Manifestations. *In:* Tuberous Sclerosis Copmplex. Ed. by Manuel R. Gomez, Julian R.Sampson, Vicky H. Whittemore. Oxford University Press. 1999:160–180.
4. *Darling T.N., Moss J., Mausner M.* Dermatologic Manifestations of Tuberous Sclerosis Complex. *In:* Tuberous sclerosis complex. Genes, Clinical features and therapeutics. Ed. by D.J. Kwiatkovski, V.H.Whittemore, E.A.Thiele . Wiley-Blackwell. 2010:285–310.
5. *Темин П.А., Дорофеева М.Ю.* Туберозный склероз. М., 2000.

6 глава

НЕЙРОВИЗУАЛИЗАЦИЯ

О.В. Божко, М.Ю. Дорофеева

Нейровизуализация играет важную роль в диагностике туберозного склероза. Очаги поражения в головном мозге при туберозном склерозе встречаются более чем у 95 % пациентов с момента рождения [1–3]. Они представляют собой опухолевидные образования — гамартомы, располагающиеся субэпендимально на стенках желудочков, скопления аномальных нейронов и глии в коре, субкортикально и в белом веществе по ходу миграционных путей. Кроме этих наиболее характерных для данного заболевания нарушений у пациентов с туберозным склерозом чаще, чем в популяции, выявляются аномалии мозолистого тела, мозжечка, корковые дисплазии, сосудистые мальформации, кальцификаты в больших полушариях и мозжечке. Супратенторальные и инфратенторальные поражения головного мозга при туберозном склерозе представлены в табл. 6.1.

Туберы (tuber — бугорок), наиболее характерное проявление туберозного склероза, являются фокальным пороком развития коры головного мозга. Макроскопически это гладкие, белесые, слегка выступающие узлы, которые выглядят как увеличенные, атипичной формы извилины, твердые на ощупь, что и привело к названию болезни «туберозный склероз» (твердость, характерная для клубней картофеля). Гистологически они состоят из гигантских клеток, подвергшихся баллонной дистрофии, плотного фибриллярного глиоза, гипомиелинизированных волокон [4].

Корковые туберы различаются по своим размерам, локализации, консистенции и форме. Размер корковых туберов варьирует от нескольких миллиметров до нескольких сантиметров. Корковые туберы

Таблица 6.1

Супратенториальные и инфратенториальные поражения головного мозга [2]

Супратенториальные поражения	Инфратенториальные поражения (< 30 % больных)
■ Туберы корковые/субкортикальные ■ Субэпендимальные узлы ■ Субэпендимальная гигантоклеточная астроцитома ■ Линейные миграционные тракты и кисты белого вещества ■ Агенезия/дисплазия мозолистого тела ■ Корковые дисплазии (гемимегалоэнцефалия, шизенцефалия) ■ Внутричерепные сосудистые аневризмы и васкулопатия по типу мойя-мойя	■ Отложение кальция в мозжечке в виде прямой или извитой линии по ходу борозды ■ Кальцинаты в белом веществе мозжечка ■ Агенезия/гипоплазия червя или полушария мозжечка ■ Увеличение одного из полушарий мозжечка ■ Туберы ствола мозга и субэпендимальные узлы 4-го желудочка мозга

располагаются в виде выступов над единичной или прилегающими бороздами. Они расширяют борозду и сглаживают грань между серым и белым веществом. В 95 % случаев туберы множественные [5], обычно располагаются в больших полушариях, реже в мозжечке (8–15 %). В отличие от туберов больших полушарий, церебеллярные туберы обычно неэпилептогенные и не накапливают контрастный препарат [6].

Корковые туберы кальцифицируются в 54 % случаев. Число кальцифицированных туберов увеличивается с возрастом больных.

Своевременное выявление корковых туберов и кальцинатов мозга очень важно для диагностики туберозного склероза. Наибольшую значимость в верификации туберов при обследовании больных имеет МРТ. При МРТ для их выявления используют Т1- и Т2-

взвешенные изображения (Т1ВИ, Т2ВИ), изображения, полученные с подавлением МРТ-сигнала от воды (FLAIR — Fluid Attenuated Inversion Recovery), жира (STIR — Short T1 Inversion Recovery), Т1ВИ с использованием переноса намагниченности.

С помощью МРТ туберы удается выявить у плода на 20-й неделе гестации [4]. МРТ-картина туберов зависит от возраста пациента.

Изображение корковых туберов у детей до 1 года, преимущественно до 6 мес., отличается от изображения корковых туберов детей старше 2 лет, когда миелинизация белого вещества приближается к взрослому состоянию. Они могут быть гиперинтенсивны на Т1ВИ и гипоинтенсивны на Т2ВИ (рис. 6.1). До 20 % пораженных извилин утолщены [7]. При УЗИ у пациен-

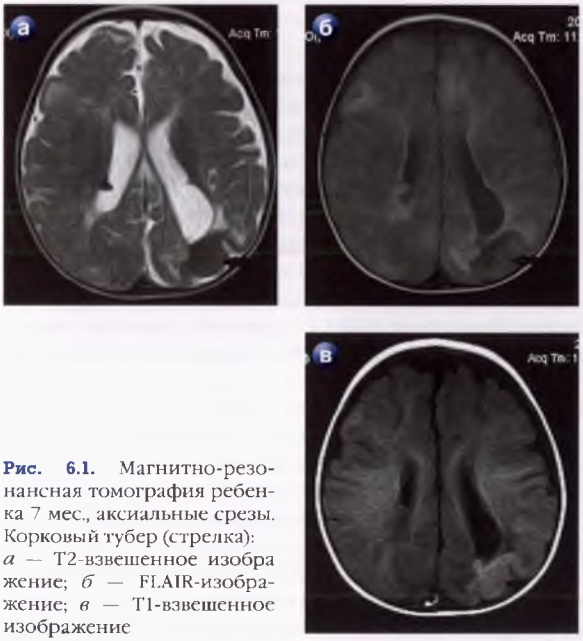

Рис. 6.1. Магнитно-резонансная томография ребенка 7 мес., аксиальные срезы. Корковый тубер (стрелка): *а* — Т2-взвешенное изображение; *б* — FLAIR-изображение; *в* — Т1-взвешенное изображение

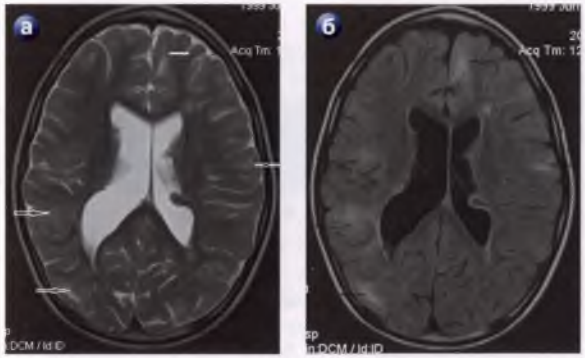

Рис. 6.2. Магнитно-резонансная томография. Корковые туберы:
а — Т2-взвешенное изображение, фронтальный срез; *б* — FLAIR-изображение, аксиальный срез

тов до года туберы определяются как субкортикальные гипоэхогенные очаги [6].

По мере миелинизации МРТ-картина туберов меняется, их МРТ-сигнал становится изоинтенсивным веществу мозга. У взрослых туберы обычно изо- или гипоинтенсивны в центре на Т1ВИ и гиперинтенсивны на Т2ВИ (рис. 6.2, 6.3). Наиболее отчетливо туберы визуализируются на FLAIR-изображениях, где они гиперинтенсивны по отношению к ликвору и веществу мозга. Получение Т1ВИ с переносом намагниченности рекомендуют при исследовании детей в возрасте до 1 года [8].

Обызвествление туберов может приводить к повышению МРТ-сигнала на Т1ВИ из-за укорочения Т1-релаксации кристаллами кальция [9]. В ряде случаев в туберах выявляются кисты (рис. 6.4). Накопление контрастного препарата в туберах наблюдается в 3–4 % случаев [10].

При КТ туберы выглядят как зоны пониженной плотности в утолщенной извилине (рис. 6.5). С возрастом плотность их повышается и становится рав-

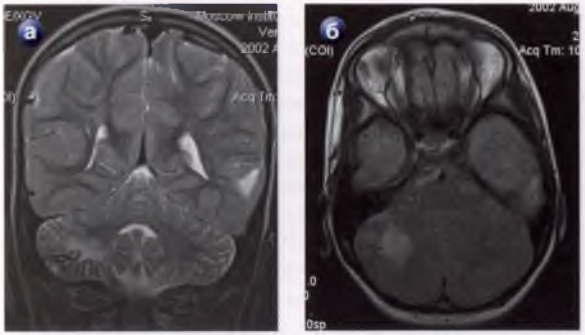

Рис. 6.3. Магнитно-резонансная томография. Туберы в мозжечке:
а — Т2-взвешенное изображение; фронтальный срез; *б* — FLAIR-изображение, аксиальный срез

ной окружающей нормальной ткани мозга. В этих случаях туберы практически не дифференцируются. Дополнительную сложность для визуализации создает их конвекситальное расположение вблизи костей черепа. К 10 годам у 50 % детей в туберах образуются петрификаты, тогда их можно выявить при КТ [11]. Если обызвествление проходит по борозде, КТ-картина сходна с таковой при болезни Штурге—Вебера [12].

В настоящее время отсутствуют данные о влиянии количества и положения туберов на клинические проявления заболевания. Важен другой диагностический аспект — эпилептогенность туберов. При КТ, МРТ невозможно дифференцировать эпилептогенные и неэпилептогенные туберы. Для решения данной задачи используют радиоизотопные методы исследования: позитронную эмиссионную томографию и однофотонную эмиссионную КТ. Позитронная эмиссионная томография с фтордезоксиглюкозой показала высокую точность в идентификации эпилептогенных туберов. Эпилептогенными чаще оказываются туберы со сниженным метаболизмом глюкозы [13].

Рис. 6.4. Магнитно-резонансная томография, аксиальные срезы. Кисты в корковых туберах:
а — Т2-взвешенное изображение; *б* — FLAIR-изображение; *в* — Т1-взвешенное изображение

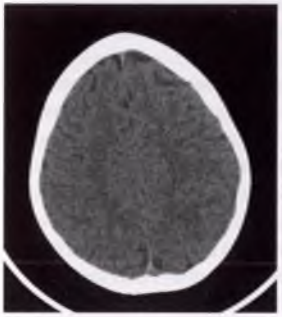

Рис. 6.5. Компьютерная томография. Корковые туберы

Другой путь выявления эпилептогенных туберов при позитронной эмиссионной томографии — использование в качестве радиофармпрепарата аналога триптофана — альфа-11С-метил-L-триптофан, который примерно в $^2/_3$ случаев накапливается в эпилептогенных туберах [14]. При однофотонной эмиссионной КТ в качестве радиофармпрепарата используют препараты изотопа технеция Tc-99m (hexamethyl-propylene amine oxime — Tc-99m HMPAO). Наиболее информативно проведение исследования как можно раньше от начала парциального эпилептического припадка (иктальная однофотонная эмиссионная КТ). Гиперактивация нейронов, расположенных в эпилептогенной зоне во время формирования нейронного разряда, приводит к повышению кровотока в этой зоне, что позволяет в 90–99 % случаев выявить очаг гиперперфузии, соответствующий по локализации эпилептогенному очагу [15]. Проведение однофотонной эмиссионной КТ в ближайшее время после приступа (постиктальная однофотонная эмиссионная КТ) позволяет выявить очаги гиперперфузии головного мозга, соответствующие локализации эпилептогенного очага, только в 70–75 % случаев [16]. В период между припадками (интериктальная однофотонная эмиссионная КТ) метод позволяет выявить очаги гипоперфузии, соответствующие локализации эпилептогенного очага, лишь в 30–40 % случаев [17].

Для регистации эпилептогенных зон успешно применяется метод магнитоэнцефалографии. Эпилептогенный участок коры головного мозга характеризуется повышенным проведением электрических импульсов, вызывающих возмущения магнитного поля мозга. Регистрация этих процессов при магнитоэнцефалографии дает возможность выявить эпилептогенные очаги. Сопоставление результатов магнитоэнцефалографии с анатомическими изображениями, полученными при МРТ, позволяет построить исходные магнитные карты с точной локализацией эпилептогенных очагов [18, 19].

Изредка встречаются единичные туберы. При отсутствии других проявлений туберозного склероза их следует дифференцировать с неопластическим процессом. В таких случаях полезно использование магнитно-резонансной спектроскопии. Протонный спектр туберов содержит слабо повышенный пик холина и несколько сниженный пик N-ацетиласпартата, тогда как в большинстве опухолей у детей пик холина значительно понижен, а N-ацетиласпартата — повышен [6].

Субэпендимальные узлы у больных туберозным склерозом встречаются в 95 % случаев. Они имеют вид округлых узловых образований, обычно расположенных вдоль вентрикулярной поверхности хвостатых ядер, чаще на пластинке таламостриальной борозды непосредственно за отверстием Монро. Реже они располагаются на стенках лобных, височных рогов, третьего и четвертого желудочков. Субэпендимальные узлы крайне редко бывают единичными. В большинстве случаев они множественные, прилегающие друг к другу. Форма субэпендимальных узлов обычно округлая или вытянутая [20]. Гистологический анализ показывает, что субэпендимальные узлы состоят из гигантских клеток и включают множество сосудистых элементов. Существует определенная динамика изменений субэпендимальных узлов с возрастом больных. У новорожденных субэпендимальные узлы редко бывают кальцифицированными. По мере роста ребенка наблюдается постепенная кальцификация субэпендимальных узлов.

Следует отметить, что кальцинаты в головном мозге выявляются при многих других заболеваниях. Основные этиологические факторы кальцификации представлены ниже.

Основные этиологические факторы кальцификации базальных ганглиев [6]:

- Метаболического и эндокринного генеза:
  - гипопаратиреоз;
  - псевдогипопаратиреоз;
  - псевдопсевдогипопаратиреоз.
- Врожденные:
  - болезнь Фара;
  - синдром Коккейна;
  - туберозный склероз;
  - синдром Кернса—Сейра.
- Инфекционно-воспалительного генеза:
  - цистицеркоз;
  - поствирусный энцефалит;
  - токсоплазмоз;
  - цитомегалия;
  - туберкулезная гранулома.
- Токсического генеза:
  - отравление окисью углерода;
  - лучевая терапия;
  - свинцовая энцефалопатия;
  - отравление метатрексатом.
- Сосудистого генеза:
  - ангиома;
  - аневризма.
- Опухоли мозга:
  - эпендимома;
  - глиома;
  - краниофарингиома;
  - олигодендроглиома.
- Физиологические, зависящие от возраста (до 60-летнего возраста встречаются редко).

Обызвествленные узлы в стенках боковых желудочков хорошо визуализируются при КТ (рис. 6.6). Их количество увеличивается с возрастом, до года они редко обызвествлены. При МРТ хорошо выявляются крупные узлы, поскольку они деформируют стенку желудочка. На Т1ВИ субэпендимальные узлы обычно изо- или гиперинтенсивны по отношению к белому веществу, на Т2ВИ — гипоинтенсивны, на FLAIR-изображениях — гиперинтенсивны, а в случае обызвествления — гипоинтенсивны в центре (рис. 6.7). После внутривенного введения контрастного пре-

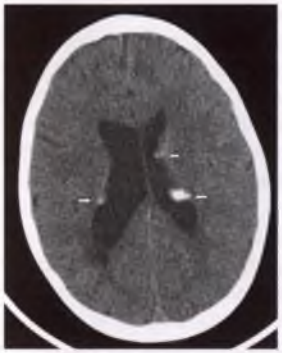

Рис. 6.6. Компьютерная томография. Стрелками обозначены кальцифицированные субэпендимальные узлы в стенках боковых желудочков

парата некоторые узлы контрастируются частично или полностью (см. рис. 6.7, *г*). Клинического значения способность их к контрастированию не имеет [6, 21].

У новорожденных субэпендимальные узлы визуализируются при УЗИ, однако могут быть трудности при дифференцировании их с геморрагией или гетеротопией [6].

Наличие субэпендимальных узлов важно для дифференциальной диагностики туберозного склероза. Считается, что если при КТ или МРТ определяется более одного субэпендимального узла или эти узлы сочетаются с изменениями в области отверстия Монро, то диагноз туберозного склероза не вызывает сомнений. Если же наличие субэпендимальных узлов не доказано, диагноз сомнителен даже при наличии кортикальных туберов, которые могут иметь место при последствиях цитомегаловирусной инфекции или токсоплазмоза [6].

СЭГА встречается у 8–15 % у пациентов с туберозным склерозом [22–24]. Эта опухоль обычно располагается на стенках боковых желудочков возле отверстий Монро, изредка — в других местах по эпендимальной поверхности. Рост опухоли неравномерный. Она может долго сохранять свои размеры, затем начать расти в полость желудочка, обтурируя межжелудочковое отверстие и приводя к окклюзионной ги-

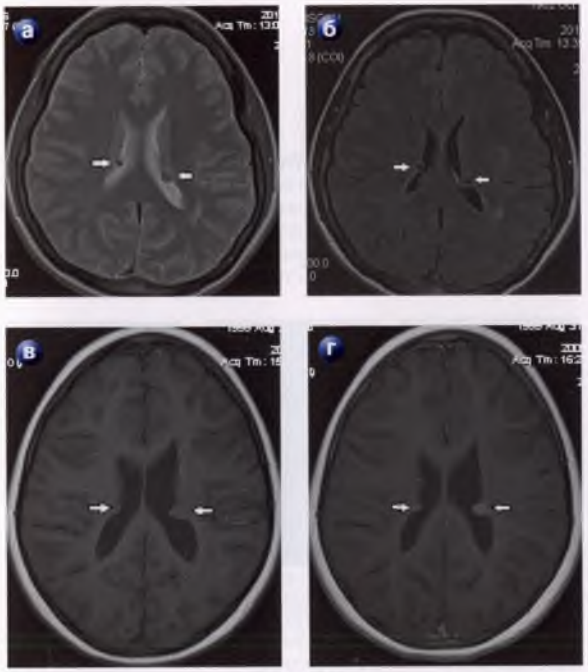

Рис. 6.7. Магнитно-резонансная томография, аксиальные срезы. Стрелками обозначены субэпендимальные узлы на стенках боковых желудочков:
а — Т2-взвешенное изображение; *б* — FLAIR-изображение; *в* — Т1-взвешенное изображение; *г* — Т1-взвешенное изображение после внутривенного введения контрастного препарата

дроцефалии. Чаще всего она визуализируется у пациентов 11–13 лет. Опухоль развивается из астроцитов субэпендимальной зоны и построена из крупных клеток с обильной эозинофильной цитоплазмой и эксцентрически расположенным ядром [25].

Дифференцирование между гигантоклеточной астроцитомой и субэпендимальной гамартомой невозможно по нейровизуализационным КТ- и МРТ-

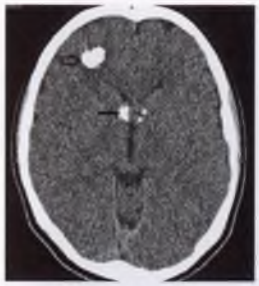

Рис. 6.8. Компьютерная томография. Петрификаты в гигантоклеточной астроцитоме (стрелка), массивный петрификат в белом веществе (открытая стрелка)

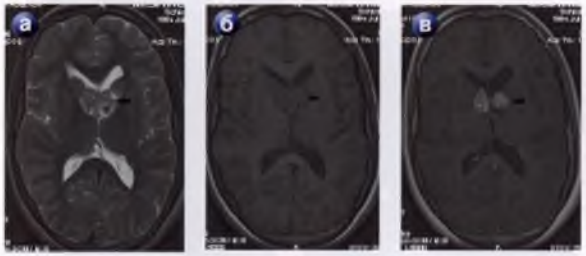

Рис. 6.9. Магнитно-резонансная томография, аксиальные срезы. Гигантоклеточная астроцитома (стрелка), обтурирующая оба межжелудочковых отверстия:
а — Т2-взвешенное изображение; *б* — Т1-взвешенное изображение; *в* — Т1-взвешенное изображение после внутривенного введения контрастного препарата

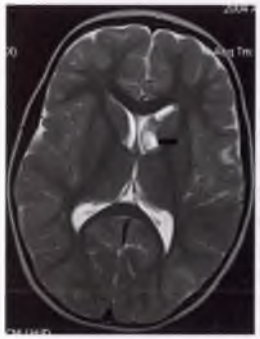

Рис. 6.10. Магнитно-резонансная томография, Т2-взвешенное изображение, аксиальный срез. Гигантоклеточная астроцитома (стрелка) в левом боковом желудочке

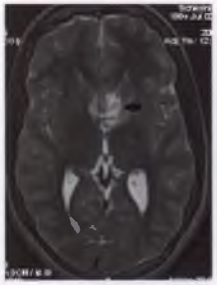

Рис. 6.11. Магнитно-резонансная томография, Т2-взвешенное изображение, аксиальный срез. Гигантоклеточная астроцитома (стрелка) с инфильтративным характером роста

характеристикам. Гигантоклеточные астроцитомы диагностируются по росту опухоли при повторных исследованиях. B.H. Braffman и соавт. [10] предложили рассматривать субэпендимальные гамартомы, расположенные вблизи отверстий Монро, как опухоли, если они имеют диаметр более 10 мм.

При КТ и МРТ гигантоклеточные астроцитомы имеют неоднородную структуру, четкие бугристые контуры, в их структуре часто визуализируются кисты, петрификаты (рис. 6.8–6.10). Контрастирование опухолевой ткани неравномерное. Обычно опухоль имеет тенденцию к росту в полость желудочка, однако иногда она инфильтрирует паренхиму мозга. В этих случаях при МРТ на Т2ВИ выявляется диффузное повышение МРТ-сигнала в прилежащем веществе мозга (рис. 6.11).

Редко гигантоклеточная астроцитома может возникнуть при отсутствии других проявлений туберозного склероза. Дифференциальный диагноз в таких случаях следует проводить с хориоидпапилломой, астроцитомой прозрачной перегородки, герминомой, субэпендимомой, нейроцитомой [26].

Учитывая тот факт, что при туберозном склерозе гигантоклеточные астроцитомы наблюдаются относительно часто, больным детям рекомендуется динамическое проведение нейрорадиологических исследований не реже 1 раза в 2–3 года. В тех случаях, когда появляются тревожные клинические симптомы

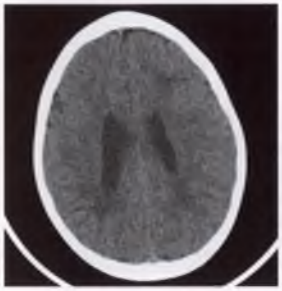

Рис. 6.12. Компьютерная томография. Гипоинтенсивные очаги в белом веществе

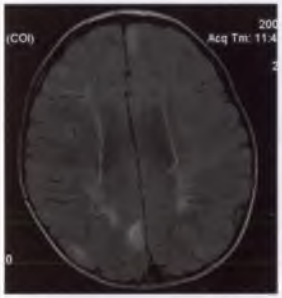

Рис. 6.13. Магнитно-резонансная томография, FLAIR-изображение, аксиальный срез. Гиперинтенсивные очаги в белом веществе (стрелки)

(головные боли, рвота, ухудшение зрения), необходимо экстренное проведение нейрорадиологических исследований.

Поражение белого вещества головного мозга при туберозном склерозе представляет собой очаги скоплений клеток без четкой формы, располагающихся вдоль линий, соединяющих эпендиму стенок желудочков и туберы. Эти линии соответствуют нормальным миграционным путям спонгиобластов во время эмбриогенеза. Так же как и корковые туберы, они включают гигантские аномальные нейроны и диспластические глиальные клетки, гипомиелинизированные волокна [27]. По своей форме миграционные тракты могут быть прямолинейными, криволинейными или клиновидными. В мозжечке они имеют вид радиальных полос. Очаги в белом веществе выявляются у пациентов с туберозным склерозом с момента рождения.

Нейровизуализационная картина миграционных трактов подобна туберам. При КТ очаги имеют пониженную плотность, четкие контуры, не накапливают контрастный препарат (рис. 6.12). С возрастом они могут обызвествляться. Частично обызвествленные

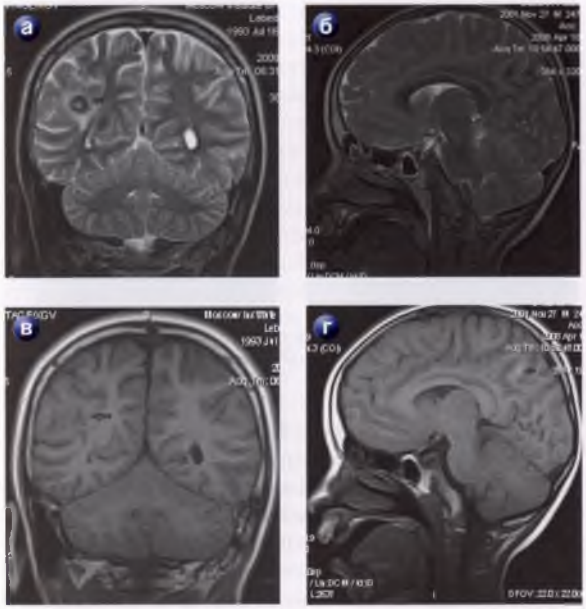

Рис. 6.14. Магнитно-резонансная томография. Петрификаты в белом веществе (стрелки):
а — Т2-взвешенное изображение; фронтальный срез; *б* — Т2-взвешенное изображение, сагиттальный срез; *в* — Т1-взвешенное изображение, фронтальный срез; *г* — Т1-взвешенное изображение, сагиттальный срез

узлы имеют смешанную плотность. При МРТ очаги в белом веществе имеют такие же характеристики МРТ-сигнала, как и туберы. У более взрослых пациентов они не всегда визуализируются на Т1ВИ. На Т2ВИ, FLAIR они выглядят как области высокой интенсивности сигнала (рис. 6.13). МРТ-сигнал обызвествленных узлов может быть понижен или повышен на Т1ВИ, что зависит от характеристик кристаллов кальция (рис. 6.14). У новорожденных очаги в белом веществе, так же как и кортикальные туберы, имеют короткое

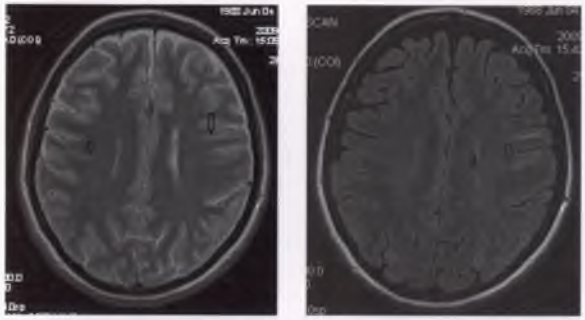

Рис. 6.15. Магнитно-резонансная томография, аксиальные срезы. Гиперинтенсивные очаги вдоль миграционных трактов (стрелки)

Т1- и Т2-время релаксации. В некоторых очагах может накапливаться контрастный препарат.

Обычно в белом веществе на Т2ВИ у пациентов с туберозным склерозом можно увидеть гиперинтенсивные линейные очаги, расположенные между эпендимой желудочков и корковыми туберами (рис. 6.15). Данные линии соответствуют нормальным миграционным путям спонгиобластов во время эмбриогенеза и представляют собой скопления диспластических клеток, не завершивших нормальную миграцию [28].

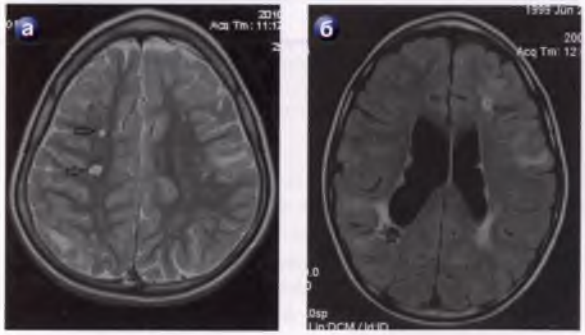

Рис. 6.16. Магнитно-резонансная томография, аксиальные срезы. Кисты в перивентрикулярном белом веществе (стрелки):
а — Т2-взвешенное изображение; *б* — FLAIR-изображение

У ряда пациентов в белом веществе выявляются мелкие ликворные кисты, чаще они присутствуют перивентрикулярно, но могут быть практически везде. Их клиническое значение неясно (рис. 6.16).

Исследования пациентов с туберозным склерозом методом диффузионно-взвешенной МРТ показали структурную дезорганизацию белого вещества. Этот метод, чувствительный к микроскопическому движению молекул воды в тканях, дает информацию, которая не присутствует на анатомических Т1ВИ и Т2ВИ. Диффузионно-взвешенная МРТ позволяет количественно оценить физиологические изменения диффузии воды, происходящие вследствие структурных изменений и не определяемые на анатомических изображениях. В исследовании P.G. Garci и соавт. [29] показано статистически значимое повышение собственного коэффициента диффузии в супратенторальном белом веществе вне очагов. P.S. Chandra и соавт. [13] определяли снижение коэффициента фракционной анизотропии в белом веществе возле очагов, что, по-видимому, было следствием гипомиелинизации.

Литература

1. *Houser O.W., Gomez M.R.* CT and MR imaging of intracranial tuberous sclerosis. J. Dermatol. 1992;19:904–908.
2. *Christophe C., Sekhara T., Rypens F. et al.* MRI spectrum of cortical malformations in tuberous sclerosis complex. Brain & Development. 2000;22:487–493.
3. *DiMario F.J.* Brain abnormalities in Tuberous Sclerosis Complex. J. Child Neurol. 2004;19(9):650–657.
4. *Crino P.B., Mehta R., Vinters H.V.* Pathogenesis of TSC in the brain. *In:* Tuberous sclerosis complex. Genes, Clinical features and therapeutics. Ed. by D.J. Kwiatkovski, V.H.Whittemore, E.A.Thiele. Wiley-Blackwell. 2010:161–185.
5. *DiPaolo D., Zimmerman R.A.* Solitary cortical tubers. Am. J. Neuroradiol. 1995;16:1360–1364.
6. *Barkovich A.* The Phakomatoses. *In:* Pediatric Neuroimaging, 3rd edition, Philadelphia, Lippincott Williams&Wilkins, 2000:277–319.

7. *Christophe C., Bartholome J., Blum D. et al.* Neonatal tuberous sclerosis. US, CT, and MR diagnosis of brain and cardiac lesions. Pediatr. Radiol. 1989;19:446–448.
8. *Girard N., Zimmerman R.A., Schnur R.E. et al.* Magnetization transfer in investigation of patients with tuberous sclerosis. Neuroradiology. 1997;39:523–528.
9. *Henkelman M.H., Watts J.F., Kucharczyk W.* High signal inte in MR images of calcified brain tissue. Radiology. 1991;179:206.
10. *Braffman B.H., Bilaniuk L.T., Naidich T.P. et al.* MR imaging of tuberous sclerosis: pathogenesis of this phakomatosis, use of gadopentate dimeglumine, and literature review. Radiology. 1992;183:227–238.
11. *Altman N.R., Purser R.K., Post M.J.D.* Tuberous sclerosis: charac teristics at CT and MR imaging. Radiology. 1988;167:527–532.
12. *Wilms G., van Wijck E., Demaerel P.H. et al.* Gyriform calcifications in tuberous sclerosis simu lating the appearance of Sturge-Weber disease. Am. J. Neurol. 1992;13:295–297.
13. *Chandra P.S., Salamon N., Huang J. et al.* FDGPET/MRI coregistration and diffusion-tensor imaging distinguish epileptogenic tubers and cortex in patients with tuberous sclerosis complex: preliminary report. Epilepsia. 2006;47:1543–1549.
14. *Sood S., Chugani H.T.* Functional neuroimaging in preoperative evaluation of children with drug-resistant epilepsy. Childs Nerv. Syst. 2006;22:810–820.
15. *Harvey A.S., Hopkins I.J., Bodie J.M. et al.* Frontal lobe epilepsy: clinical seizure characteristics and localization with ictal 99mTc-HMPAO SPECT. Neurology. 1993;43:1966–1980.
16. *Newton. J.M.R., Berkovic S.F., Austin M.C. et al.* SPECT in the localization of extratemporal and temporal seizure foci. Nerol. Neurosurg. Psych. 1995;59:26–30.
17. *Rowe C.C., Berkovic S.F., Austin M.C. et al.* Patterns of postictal cerebral blood flow in temporal lobe epilepsy: qualitative and quantitative analysis. Neurology. 1991;41:1096–1103.
18. *Makela J.P., Forss N., Jaaskelainen J. et al.* Magnetoencephalography in neurosurgery. Neurosurgery. 2006;59:493–511.
19. *Thiele E.A., Weiner H.L.* Epilepsy in TSC. *In:* Tuberous sclerosis complex. Genes, Clinical features and therapeutics. Ed. by D.J. Kwiatkovski, V.H.Whittemore, E.A.Thiele. Wiley-Blackwell. 2010:187–210.
20. *Roach E.S., Sparagana S.P.* Diagnosis of Tuberous Sclerosis complex. J. Child Neurol. 2004;19(9):643–649.
21. *Martin N., Debussche C., De Broucker T. et al.* Gadolinium-DTPA enhanced MR imaging in tuberous sclerosis. Neuroradiology. 1990;31:492–497.
22. *Tsuchida T., Kamata K., Kwamata M. et al.* Brain tumors in tuberous sclerosis. Childs Brain. 1981;8:271–283.
23. *Morimoto K., Mogami H.* Sequential study of subependyma ant cell astrocytoma associated with tuberous sclerosis. J. Neurosurg. 1986; 65:874–877.

24. *Crino P.B., Nathanson K.L., Henske E.P.* The Tuberous Sclerosis Complex. Review article. The New Engl. J. Med. 2006;355:1345–1355.
25. *Cuccia V., Zuccaro G., Sosa F. et al.* Subependymal giant cell astrocytoma in children with tuberous sclerosis. Childs Nerv. Syst. 2003;19:232–243.
26. *Корниенко В.Н., Пронин И.Н.* Диагностическая нейрорадиология. М.: Изд-во «Андреева Т.М.», 2006.
27. *Bender B.L., Yunis E.J.* The pathology of tuberous sclerosis. Pathol. Ann. 1982;17:339–382.
28. *Griffiths P.D., Bolton P., Verity C.* White matter abnormalities in tuberous sclerosis complex. Acta Radiol. 1998;39:482–486.
29. *Garaci F.G., Floris R., Bozzao A. et al.* Increased brain apparent diffusion coefficient in tuberous sclerosis. Radiology. 2004;232:461–465.

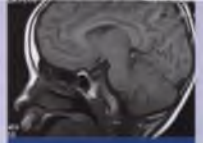

7 глава

ОСОБЕННОСТИ ТЕЧЕНИЯ И ЛЕЧЕНИЕ ЭПИЛЕПСИИ

М.Ю. Дорофеева

Поражения нервной системы доминируют в клинической картине туберозного склероза. Наиболее характерны судорожные пароксизмы, нарушения обучения, нарушения поведения — аутизм, гиперактивность, агрессивность; нарушения сна.

Судорожные пароксизмы — один из наиболее значимых симптомов туберозного склероза, наблюдаются у 75–92 % больных. Эпилептические приступы могут манифестировать в любом возрасте, но в большинстве случаев дебют приступов приходится на возраст до 1 года. Чаще всего эпилептические приступы возникают в возрасте от 3 до 11 мес. Инфантильные спазмы — один из наиболее распространенных вариантов судорожных пароксизмов при туберозном склерозе на первом году жизни (встречаются у 20–30 % детей). Пик дебюта инфантильных спазмов приходится на возраст 4–5 мес. [1–3].

В большинстве случаев инфантильные спазмы трансформируются в симптоматические парциальные эпилепсии, реже имеет место «промежуточная» трансформация в синдром Леннокса—Гасто и далее — в парциальные формы эпилепсий. Парциальные пароксизмы иногда появляются с первых месяцев жизни. У детей с туберозным склерозом парциальные пароксизмы предшествуют, сочетаются или эволюционируют в инфантильные спазмы.

Эпилептические пароксизмы при туберозном склерозе нередко резистентны к противосудорожной терапии. P. Curatolo [1, 4, 5] отмечено, что среди факторов, определяющих резистентность к противосудорожной терапии, наибольшее значение имеют следующие: дебют в возрасте до 1 года, наличие нескольких

типов приступов, высокая частота приступов, наличие нескольких очагов и/или появление новых очагов эпилептической активности и вторичной билатеральной синхронизации при ЭЭГ.

По мнению P. Curatolo, имеются и определенные предикторы благоприятного прогноза эпилептических пароксизмов. К ним относятся: дебют судорог после 2-летнего возраста, отсутствие полиморфизма и низкая частота приступов, симметричные изолированные инфантильные спазмы, хорошая реакция на терапию. Риск и степень умственной отсталости менее выражены, если эпилепсия дебютирует с инфантильных спазмов, отсутствуют атипичные спазмы и фокальные приступы, нет мультифокальной эпилептиформной активности на ЭЭГ. Ранний и полный ответ на лечение и короткая продолжительность гипсаритмии служат прогностически благоприятными характеристиками течения эпилепсии при туберозном склерозе [6].

У 45 % детей с анамнезом инфантильных спазмов развивается аутизм. 30 % больных туберозным склерозом имеют глубокую умственную отсталость. Коэффициент интеллектуальности остальных 70 % индивидуумов с туберозным склерозом колеблется в пределах 40–130 единиц. Средний уровень интеллекта соответствует 93 [7]. Низкий интеллект отмечается только у пациентов с эпилепсией. У всех больных с глубокой степенью умственной отсталости инфантильные спазмы дебютировали в первые месяцы жизни и плохо реагировали на противосудорожную терапию [8–10]. Многими авторами отмечается, что раннее начало лечения эпилепсии приводит к более благоприятному течению болезни и лучшему интеллектуальному развитию [11–16].

Рабдомиомы сердца и корковые туберы служат первыми симптомами туберозного склероза, которые могут быть выявлены даже пренатально [5]. Введение в повседневную практику ЭхоКГ плода и доступность проведения МРТ плода у женщин, в семьях которых

имеются случаи туберозного склероза (рабдомиомы сердца выявляются с 20-й недели гестации, корковые туберы — с 26-й недели), позволяют рано диагностировать заболевание и вести наблюдение за этими детьми.

Проведение динамических ЭЭГ-исследований позволяют вовремя выявлять эпилептическую активность и начинать превентивную противосудорожную терапию до дебюта судорог, что приводит к снижению риска развития эпилепсии и умственной отсталости у этих детей. Рекомендуется продолжать наблюдение за детьми и проводить противосудорожную терапию до возраста не менее чем 24 мес. Многие исследователи указывают на тот факт, что чем дольше длятся эпилептические приступы с момента их возникновения, тем выше риск умственной отсталости [7, 10]. Z.R. Primec и соавт. [17] отмечают, что наличие гипсаритмии на ЭЭГ в течение 3 нед. увеличивает риск развития умственной отсталости у детей с эпилепсией. H. Philippi и соавт. [18] в ретроспективном исследовании показали, что появлению гипсаритмии предшествует постепенное ухудшение ЭЭГ в течение 3–6 нед. Этот момент, когда появляется «предгипсаритмический» феномен, они назвали «точкой невозврата». У всех детей, которые, достигнув этой точки, не получали противосудорожную терапию, в дальнейшем развивался синдром Веста и умственная отсталость. Авторы отмечают, что дебют инфантильных спазмов следует за появлением гипсаритмии на ЭЭГ максимум через 26 дней. Из этого следует, что даже если противосудорожная терапия начинается в день дебюта инфантильных спазмов, от «точки невозврата», с момента которой начинается процесс снижения интеллекта, проходит 3–10 нед. J.P. Osborne и F.J.K. O'Callaghan [19], S. Jozwiak и соавт. [10] показали в своих исследованиях, что превентивное начало противосудорожной терапии снижает риск развития резистентности к препаратам и способствует сохранению интеллекта у детей.

При туберозном склерозе приступы имеют фокальное или мультифокальное происхождение и топографически связаны с эпилептиформными очагами на электроэнцефалограмме и структурными изменениями головного мозга, выявленными при проведении МРТ, что демонстрирует преобладающую роль кортикальных туберов как эпилептогенных очагов. Корковые туберы характеризуются пролиферацией глиальных и нейрональных клеток и отсутствием шестислойной структуры коры, присутствующей в норме. Иммуногистохимические и молекулярные исследования показывают, что нейронные популяции кортикальных туберов играют существенную роль в эпилептогенезе и участвуют в генерации парциальных приступов через высвобождение в расположенную рядом ткань мозга нейромедиаторов или нейромодуляторов.

Многими авторами указывается на наибольший противосудорожный эффект при применении вигабатрина у детей с симптоматической эпилепсией, вызванной кортикальной дисплазией и туберозным склерозом [11, 20–25]. Высокая эффективность вигабатрина при туберозном склерозе подтверждает, что эпилептогенез при данном заболевании связан с повреждением ГАМК-эргической передачи. Однако механизм, лежащий в основе этого процесса, остается по большей части неизвестным [25–29].

Вигабатрин (гамма–винил-ГАМК) — структурный аналог тормозного нейромедиатора гамма-аминомасляной кислоты (ГАМК). Вигабатрин обеспечивает свое противосудорожное действие необратимым торможением фермента ГАМК-аминотрансферазы, разлагающего ГАМК. На фоне применения вигабатрина в тканях мозга и спинномозговой жидкости повышается концентрация ГАМК, что вызывает тормозной эффект. Концентрация ГАМК повышается через 2 ч после введения вигабатрина и достигает максимума через 6–8 ч в передних отделах головного мозга (концентрация значительно выше в сетчатой оболочке глаза, чем в других отделах головного мозга).

Возможные нежелательные явления при приеме вигабатрина возникают у 13 % детей. Обычно нежелательные явления имеют легкую степень выраженности и постепенно исчезают в течение недели. Беспокойство, возбуждение и бессонница возникают вначале приема вигабатрина у 5–10 % пациентов и приводят к отмене препарата только у 0,1 % детей. Крайне редко встречаются легкий тремор конечностей, повышенная сонливость и более продолжительный сон, легкая заторможенность, затруднение глотания и запоры. При появлении нежелательных явлений рекомендуется снижение начальной дозы вигабатрина с последующим более медленным увеличением дозы [16, 30, 31].

Риск развития дефектов полей зрения у детей первого года жизни низкий. Концентрическое сужение полей зрения, нарушение периферического зрения отмечались у 3 % детей в возрасте до 2 лет. Дефект зрения развивался при длительности приема препарата свыше 6 мес. У 25–100 % пациентов после отмены препарата зрение восстанавливалось [6, 32]. Отмечено, что восстановление функции зрения у детей более полное, чем у взрослых [33–36]. Для отслеживания возможных осложнений во время приема вигабатрина рекомендуется 1 раз в 6 мес. проводить контрольные исследования: электроретинографию, электроокулографию или мультифокальную электроретинографию [6, 22, 35, 36].

Вигабатрин — противосудорожный препарат с доказанной эффективностью в лечении инфантильных спазмов и фокальных эпилепсий у детей. Он является препаратом выбора для первой линии терапии инфантильных спазмов при туберозном склерозе. Лечение инфантильных спазмов вигабатрином эффективно у 95 % детей с туберозным склерозом. Ранняя терапия парциальных приступов и патологических изменений на ЭЭГ (фокальные изменения или типичная/атипичная гипсаритмия) вигабатрином предотвращает развитие инфантильных спазмов у детей [6, 16, 30].

J.P. Osborne и F.J.K. O'Callaghan [19] рекомендуют следующую схему терапии инфантильных спазмов: в 1-й день — 50 мг/кг/сут, 2–4-й дни — 100 мг/кг/сут; 5-й день и далее — 150 мг/кг/сут. Возможно повышение дозы до 200 мг/кг/сут. Прием препарата через каждые 12 ч. Минимальная продолжительность лечения эффективной дозой — 4 мес. (непрерывное лечение в течение 1 года не приводит к развитию концентрического сужения полей зрения). При отсутствии эффекта через 2 нед. рекомендуется перевод пациента на гормональную терапию.

Вторая линия терапии инфантильных спазмов при туберозном склерозе проводится гормональными препаратами — кортикостероидами. Возможные нежелательные явления этих препаратов: артериальная гипертензия (опасное осложнение при наличии поликистозной болезни почек), остеопороз, язвенная болезнь желудка, снижение иммунитета. Оптимальный режим введения кортикостероидов при инфантильных спазмах не установлен, но большинством авторов рекомендуется начало терапии с высокой дозы: 150 ед./м^2/сут для кортикотропина или 2 мг/кг/сут для преднизона в течение 2 нед. с последующим постепенным снижением дозы в течение 1–3 мес. при хорошем ответе на лечение в начальном периоде [30]. Если в начальном периоде терапии ответа на лечение не было, доза кортикостероидов снижается быстро. C. Chiron и соавт. [37] сообщают о купировании инфантильных спазмов у некоторых детей при лечении преднизоном при отсутствии эффекта от введения кортикотропина и наоборот, так что эти препараты не должны рассматриваться как равнозначные. Кортикостероиды следует с осторожностью применять у детей с рабдомиомами сердца из-за возможности роста этих опухолей.

При недостаточной эффективности монотерапии инфантильных спазмов вигабатрином, вторым препаратом могут вводиться вальпроаты или топирамат. Бензодиазепины, такие как нитразепам или клоназе-

пам, могут быть эффективными в случае политерапии или вводиться в терапию как препараты «отчаяния».

До сих пор остаются неразрешенными следующие вопросы: как долго лечить детей вигабатрином или гормональными препаратами, чтобы избежать возобновления приступов и не вызвать глюкокортикоидную деменцию; можно ли предугадать развитие дефекта полей зрения; каким является долгосрочный прогноз развития детей, принимавших вигабатрин и/или гормональные препараты [6].

Клинические исследования, посвященные изучению эффективности и безопасности противосудорожных препаратов для лечения фокальных приступов при туберозном склерозе, единичны. Топирамат в качестве дополнительной терапии при резистентной эпилепсии применяется у больных туберозным склерозом в дозе 10–60 мг/кг/сут и приводит к урежению приступов более чем на 50 % у половины пациентов. Топирамат, зонизамид и ацетазоламид — это ингибиторы карбоангидразы и могут аггравировать существующий интеллектуальный дефект. Они не подходят для пациентов с поликистозной болезнью почек, т. к. развитие почечнокаменной болезни может привести к выраженному ухудшению функции почек.

У пациентов с частыми приступами преимущество перед ламотриджином имеют окскарбазепин и леветирацетам, т. к. могут титроваться быстро и их концентрация в плазме крови не зависит от других уже применяемых противосудорожных препаратов.

Противосудорожные препараты с седативным эффектом, такие как барбитураты и бензодиазепины, у больных туберозным склерозом с нарушениями обучения и поведения должны применяться ограниченно.

При неэффективности монотерапии пациентов рекомендуется переводить на политерапию противосудорожными препаратами с потенциально синергичными механизмами действия. Например, глютаматэргичные препараты ламотриджин или топирамат могут совмещаться с ГАМК-эргическими препаратами — вальпроатами или вигабатрином [29].

В перспективе предполагается применять для лечения эпилепсии при туберозном склерозе mTOR-ингибиторы. Возбуждающий нейромедиатор глютамат увеличивает активность mTOR, который, в свою очередь, влияет на синтез рецепторов глютамата и морфологию нейрональных дендритов, а также регулирует вольтажзависимые калиевые каналы. Возможно, mTOR играет важную роль в усилении долговременной синаптической передачи и в процессах депрессии, которые, в свою очередь, вовлечены в процесс эпилептогенеза, памяти и обучения [30].

26 % пациентов с туберозным склерозом страдают эпилепсией, резистентной к противосудорожным препаратам. Нейрохирургическое лечение, стимуляция блуждающего нерва и кетогенная диета могут оказать помощь этим больным в улучшении качества их жизни.

В большинстве случаев резистентных к противосудорожной терапии эпилепсий при туберозном склерозе выявляется несколько очагов эпилептической активности, в основе которых находится эпилептогенный тубер. Благодаря современным методам диагностики (магнитоэнцефалография, видео-ЭЭГ-мониторинг, магнитный резонанс и позитронно-эмиссионная томография и др.) стало возможно выявить «доминирующий» эпилептический очаг и «ответственный» за него тубер (или зону корковой дисплазии), который подлежит удалению [38, 39]. H.L. Weiner и соавт. [40] сообщают о 68–69 % больных туберозным склерозом, у которых после удаления «доминирующего» эпилептогенного тубера наступила ремиссия в течении эпилепсии или наблюдалось снижение частоты приступов более чем на 50 %. По данным D. Madhavan и соавт. [41], из 70 прооперированных пациентов с туберозным склерозом и фокальной эпилепсией у 37 (53 %) эпилептических приступов больше не наблюдалось, у 8 (11 %) отмеча-

лось значительное уменьшение числа приступов. Исходя из этих данных, все пациенты с резистентной к медикаментозной терапии эпилепсией при туберозном склерозе могут рассматриваться как потенциальные кандидаты для нейрохирургического лечения. При отсутствии показаний к нейрохирургическому лечению целесообразно решить вопрос о возможности применения стимуляции блуждающего нерва или кетогенной диеты.

P. Major и E.A. Thiele [42] сообщают об урежении эпилептических приступов на 50 % у 8 из 16 пациентов с резистентной эпилепсией, которым были имплантированы стимуляторы блуждающего нерва. У 5 пациентов отмечалось улучшение поведения и обучения. Средний возраст пациентов составлял 15 лет, средний возраст дебюта эпилепсии — 1 год, инфантильные спазмы в анамнезе отмечались у 10 пациентов, у 3 пациентов диагностирован аутизм. Наблюдение за состоянием пациентов длилось в течение 4 лет.

E.H. Kossoff и соавт. [43] наблюдали 12 пациентов в возрасте от 8 мес. до 18 лет с туберозным склерозом и тяжелым течением эпилепсии ($^3/_4$ пациентов в анамнезе имели инфантильные спазмы), которые были на кетогенной диете от 2 мес. до 5 лет (в среднем — 2 года). У 11 пациентов наблюдалось урежение приступов более чем на 50 %, у 5 детей бесприступный период был не менее 5 мес.

При длительном применении кетогенной диеты могут развиваться нежелательные явления: появление карнитиновой и селеновой недостаточности, нарастание умственной отсталости, появление камней в почках, повышение уровня липидов, гипогликемия, желудочно-кишечные симптомы, симптом Фанкони, переломы костей, задержка роста. Тем не менее при хорошей переносимости рекомендуется продолжать диету не менее 2 лет при урежении приступов более чем на 50 %. Сообщается, что при достижении положительного эффекта в уменьшении приступов более чем на 90 % дети оставались на диете в течение 12 лет [44].

Таким образом, за последние 15 лет были достигнуты значительные успехи в лечении туберозного склероза. Туберозный склероз длительные годы считался прогрессирующим неврологическим заболеванием, при котором пациент не мог надеяться на улучшение своего состояния. Благодаря пониманию молекулярной патофизиологии заболевания в ближайшее время будет доступно не только симптоматическое лечение проявлений туберозного склероза, но и патогенетическая терапия, которая позволит остановить прогрессирование болезни и улучшить качество жизни пациентов.

Литература

1. *Curatolo P., Seri S.* Seizures. *In:* Tuberous sclerosis complex. From basic science to clinical phenotypes. Ed. by P. Curatolo. Mac Keith Press. 2003:47–76.
2. *Roach E.S., Sparagana S.P.* Diagnosis of Tuberous Sclerosis complex. J. Child Neurol. 2004;19(9):643–649.
3. *Crino P.B., Nathanson K.L., Henske E.P.* The Tuberous Sclerosis Complex. Review article. The New Engl. J. Med. 2006;355(13):1345–1355.
4. *Curatolo P., Bombardieri R., Verdecchia M., Cerminara C.* Epileptic manifestations in Tuberous sclerosis. *In:* Neurocutaneous Syndromes in Children. Ed by: Paolo Curatolo, Daria Riva. John Libbey Eurotext. 2006:91–100.
5. *Curatolo P., Bombardieri R., Jozwiak S.* Tuberous sclerosis. Lancet. 2008;372:657–668.
6. *Riikonen R.S.* Favourable prognostic factors with infantile spasms. Eur. J. Paediatr. Neurol. 2009;13:1–6.
7. *Bombardieri R., Pinci M., Moavero R., Curatolo P.* Early control of seizures improves long term outcome in children with Tuberous sclerosis complex. Eur. J. Paediatr. Neurol. 2009;13:1–4.
8. *Winterkorn E.B., Pulsifer M.B., Thiele E.A.* Cognitive prognosis of patients with tuberous sclerosis complex. Neurology. 2007;68:62–64.
9. *Guzzetta F., Cioni G., Mercuri E. et al.* Neurodevelopmental evolution of West syndrome: a 2-year prospective study. Eur. J. Paediatr. Neurol. 2008;12:387–397.
10. *Jozwiak S., Kotulska K. et al.* Antiepileptic treatment before the onset of seizures reduces epilepsy severity and risk of mental retardation in infants with tuberous sclerosis complex. Eur. J. Paediatr. Neurol. 2011;15:1–8.

11. *Jambaque I., Chiron C. et al.* Mental and behavioural outcome of infantile epilepsy treated by vigabatrin in tuberous sclerosis patients. Epilepsy Research. 2000;38:151–160.
12. *Curatolo P., Seri S. et al.* Infantile spasms in Tuberous sclerosis complex. Brain & Dev. 2001;173:502–507.
13. *Zaroff C.M., Barr W.B. et al.* Mental retardation and relation to seizure and tuber burden in tuberous sclerosis complex. Seizure. 2006;15:558–562.
14. *Joswiak S., Domanska-Pakiela D. et al.* Treatment before seizures: New Indications for Antiepileptic Therapy in Children with Tuberous sclerosis complex. Epilepsia. 2007;48(8):1632.
15. *Jansen F.E., Vincken K.L., Algra A. et al.* Cognitive impairment in tuberous sclerosis complex is a multifactorial condition. Neurology. 2008;70:916–923.
16. *Camposano S.E., Major P. et al.* Vigabatrin in the treatment of childhood epilepsy: a Retrospective chart review of efficacy and safety profile. Epilepsia. 2008;49(7):1186–1191.
17. *Primec Z.R., Stare J., Neubauer D.* The risk of lower mental outcome in infantile spasms increase after three weeks of hypsarrhythmia duration. Epilepsia. 2006;47:2202–2205.
18. *Philippi H., Wohlrab G., Bettendorf U. et al.* Electroencephalographic evolution of hypsarrhytmia: t toward an early treatment option. Epilepsia. 2008;49(11):1859–1864.
19. *Osborne J.P., O'Callaghan F.J.K.* The management of Tuberous sclerosis. Current Paediatrics. 2003;13:365–370.
20. *Hancock E., Osborne J.P., Milner P.* The treatment of West syndrome: a Cochrane review of the literature to December 2000. Brain & Dev. 2001;23:624–634.
21. *Curatolo P., Verdecchia M., Bombardieri R.* Vigabatrin for Tuberous sclerosis complex. Brain & Dev. 2001;23:649–653.
22. *Parisi H., Bombardieri R., Curatolo P.* Current role of vigabatrin in infantile spasms. Eur. J. Paediatr. Neurol. 2007;11:331–336.
23. *Karvelas G., Lortie A. et al.* A retrospective study on aetiology based outcome of infantile spasms. Seizure. 2009;18:197–201.
24. *Hunt A.* Psychiatric and Psychological Aspects. *In:* Tuberous Sclerosis Copmplex. Ed. by Manuel R. Gomez, Julian R.Sampson, Vicky H. Whittemore. Oxford University Press. 1999.
25. *Yancock E., Osborne J.P., Milner P.* The treatment of West syndrome: a Cochrane rewiew of the literature to December 2000. Brain & Dev. 2001;23:624–634.
26. *Tong X., O'Connell M.T. et al.* Vigabatrin and GABA concentration interrelatioship in rat extracellular fluid (YAB) from frontal cortex and hippocampus. Epilepsia. 2000;41(7):95.
27. *Calcagnotto M.E. Paredes M.F. et al.* Dysfunction of synaptic inhibition in epilepsy associated with focal cortical dysplasia. J. Neurosci. 2005;25(42):9649–9657.

28. *Napolioni V., Moavero R., Curatolo P.* Recent advances in neurobiology of Tuberous sclerosis complex. Brain & Dev. 2009;31:104–113.
29. *Thiele E.A., Weiner H.L.* Epilepsy in TSC. *In:* Tuberous sclerosis complex. Genes, Clinical features and therapeutics. Ed. by D.J. Kwiatkovski, V.H.Whittemore, E.A.Thiele. Wiley-Blackwell. 2010:187–210.
30. *Krueger D.A., Franz D.N.* Current Management of Tuberous Sclerosis Complex. Pediatr. Drugs. 2008;10(5):299–313.
31. *Koo B.* Vigabatrin in the treatment of Infantile Spasms. Pediatr. Neurol. 1998;2(2):106–110.
32. *Coppola G., Terraciano A.M., Pascotto A.* Vigabatrini as add-on therapy in children and adolescents with refractory epilepsy: an open trial. Brain & Dev. 1997;19:459–463.
33. *Vanhatalo S., Nousiainen I. et al.* Visual Field Constriction in 91 Finnish Children Treated with Vigabatrin. Epilepsia. 2002;43(7):748–756.
34. *Gonzales P., Sills G.J. et al.* Binasal visual field defects are not specific to vigabatrin. Epilepsy Behav. 2009;16:521-526.
35. *Jaseja H.* Justification of vigabatrin administration in West syndrome patients? Warrating a re-consideration for improvement in their quality of life. Clin. Neurol. and Neurosurg. 2009;111:111–114.
36. *Sorry I., Herrgard E. et al.* Ophthalmologic and neurologic findings in two children exposed to vigabatrin in utero. Epilepsy Research. 2005;65:117–120.
37. *Chiron C., Dumas C. et al.* Randomized trial comparing vigabatrin and hydrocortisone in infantile spasms due to Tuberous sclerosis. Epilepsy Research. 1997;26:389–395.
38. *Weiner H.L., Ferraris N. et al.* Epilepsy Surgery for Children with Tuberous Sclerosis Complex. J. Child Neurol. 2004;19:687–689.
39. *Jansen F.E., van Huffelen A., Algra A. et al.* Epilepsy Surgery in tuberous sclerosis: a systematic review. Epilepsia. 2007;48(8):1466–1484.
40. *Weiner H.L., Carlson C., Ridgway E. et al.* Epilepsy surgery in young children with tuberous sclerosis: results of a novel approach. Pediatrics. 2006;117(5):1494–1502.
41. *Madhavan D., Schaffer S., Yankovsky A. et al.* Surgical outcome in tuberous sclerosis complex: a multicenter survey. Epilepsia. 2007;48(8):1625–1628.
42. *Major P., Thiele E.A.* Vagus nerve stimulation for intractable epilepsy in tuberous sclerosis complex. Epilepsy Beh. 2008;13:357–360.
43. *Kossoff E.H., Thiele E.A. et.al.* Tuberous Sclerosis Complex and the Ketogenic Diet. Epilepsia. 2005;46(10):1684–1686.
44. *Kossoff E.H., Zupec-Kania B.A., Rho J.M.* Ketogenic Diets: An Update for child neurologists. J. Child Neurol. 2009;24(8):979–988.

8 глава

НАРУШЕНИЯ УМСТВЕННОГО РАЗВИТИЯ И ПОВЕДЕНИЯ

А. И. Крапивкин, М.Ю. Дорофеева

Интеллектуальный дефицит и поведенческие нарушения — третьи по значимости клинические проявления туберозного склероза у детей. В первых литературных описаниях заболевания, сделанных D-M. Bourneville и E. Brissaud [1], отмечалось, что клиническими проявлениями туберозного склероза служат судороги, задержка умственного развития, двигательные нарушения и опухоли головного мозга. Дальнейшие исследования определили, что задержка умственного развития при туберозном склерозе часто сочетается с изменениями поведения в виде аутизма, гиперактивности, агрессивности и др. Минимальные нарушения когнитивных функций наблюдаются у половины пациентов.

Интеллектуальный дефицит (умственная отсталость)

Интеллектуальный дефицит (умственная отсталость) наблюдается в среднем чуть менее чем у 50 % детей, страдающих туберозным склерозом [2], и варьирует от умеренной до глубокой степени выраженности. В исследованиях M.R. Gomez [3] было установлено снижение интеллектуальных функций у 56 % больных туберозным склерозом. Исследования C. Joinson и соавт. [4], проведенные в Великобритании, выявили интеллектуальные нарушения у 45 % обследованных детей, большинство из которых имели коэффициент IQ ниже 20, а у 55 % пациентов с туберозным склерозом отмечались нормальные интеллектуальные показатели (их коэффициент IQ был в среднем равен 93,6). Но и среди детей, имеющих нормальный интеллект, у большинства отмечались проблемы с речью (сложности формулирования фраз, неправильное произношение общепринятых слов и др.), трудности в обучении, проявляющиеся дефицитом концентрации и проблемами в переключении внимания, освоении математических навыков и др. [5, 6].

Одна из основных причин, определяющих формирование умственной отсталости у детей, страдающих туберозным склерозом, — эпилептические приступы, которые наблюдаются у 75–92 % пациентов и достаточно часто являются манифестными симптомами заболевания. В табл. 8.1. представлены данные исследований, свидетельствующие о взаимосвязи между наличием судорожных приступов и умственной отсталостью у 160 детей с туберозным склерозом.

Формирование умственной отсталости, а также степень ее выраженности непосредственно связаны с возрастом дебюта судорожных приступов. В исследовании M.R. Gomez [3] было установлено, что при возникновении приступов до 2-летнего возраста практически все дети имели интеллектуальный дефицит. Наиболее выраженные нарушения интеллектуального развития наблюдались у детей с дебютом эпилепсии в возрасте от 1 мес. до 1 года [7, 8]. При дебюте эпилепсии в возрасте от 2 до 5 лет умственные нарушения развивались только у 41 %, и менее чем у трети детей при возникновении судорог в возрасте старше 5 лет [3].

Таблица 8.1

Взаимосвязь судорожных приступов и умственной отсталости у детей с туберозным склерозом [3]

Уровень интеллектуального развития	Число пациентов, *n*		
	без судорог	с судорогами	всего
Нормальный интеллект	19	40	59
Умственная отсталость	0	89	89
Данные не уточнены	1	11	12
Всего	20	140	160

Таким образом, дебют судорог на первом году жизни служит плохим прогностическим фактором интеллектуального развития. Наилучшим прогнозом для интеллектуального развития является факт отсутствия судорог до 5-летнего возраста [9].

Развитие интеллектуального дефицита у детей с туберозным склерозом связано не только с наличием судорог и возрастом их дебюта, но и с резистентностью приступов к противосудорожной терапии. Рецидивирующие эпилептические приступы способствуют прогрессированию интеллектуального дефицита [8, 9].

Нарушения когнитивных функций у детей

Несмотря на то что более чем половина детей, страдающих туберозным склерозом, имеют средние (нормальные) интеллектуальные показатели, практически у всех отмечаются нарушения когнитивных функций, проявляющиеся следующими проблемами: трудности в обучении в школе, большинство из которых связаны со специфической задержкой формирования речевых навыков (сложности высказывания мыслей, «косноязычее» и др.); снижение логических способностей; снижение способностей к концентрации и переключению внимания [5, 6]. В большинстве случаев дети, страдающие туберозным склерозом, имеют проблемы с абстрактным мышлением, созданием логических цепочек при изучении математики. Как правило, данные нарушения имеют умеренный характер, корригируются дополнительными занятиями чтением, математикой, что позволяет успешно обучаться по программе общеобразовательной школы.

Нарушения познавательных функций у детей, страдающих туберозным склерозом, подразделяют на нарушения вербально-мнестической функции и нарушения внимания (табл. 8.2).

Нарушения познавательной деятельности, внимания, памяти, эмоциональных реакций, разные виды нарушений речевого развития и поведения могут быть

Таблица 8.2

Нарушения познавательных функций у детей с туберозным склерозом [2]

Нарушения вербально-мнестической функции	Нарушения внимания
■ Сужение объема памяти ■ Нарушение воспроизведения заданной последовательности стимулов (слов, зрительных образов) ■ Недостаточность слухоречевого гнозиса ■ Дефекты регуляции и контроля памяти	■ Плохая переключаемость внимания ■ Инертность внимания ■ Внезапно наступающее временное снижение концентрации внимания

связаны с изменением структурно-функциональной организации мозга у детей с туберозным склерозом вследствие образования корковых туберов, которые локализуются в теменной, височной и лобной долях головного мозга [10–14]. Локализация данных образований определяет клинические проявления стойких нарушений или дисфункции структур мозга, изменения взаимодействия полушарий. К функциям правого полушария относится обработка и запоминание сенсорных стимулов, которые трудно обозначить словами. Правое полушарие первично невербальное, отвечает за образное, зрительное, сенсорное, ассоциативное мышление. В структурах правого полушария осуществляется обработка образной, пространственной, зрительной и слуховой информации, оно связано с формированием ассоциаций между предметами, явлениями, событиями в процессе познавательной деятельности. Функциональную специализацию левого полушария определяет вербальное логическое мышление, когда обработка информации происходит аналитически, последовательно. В левом полушарии осуществляются вербальные и абстрактно-логические операции, определяется сходство между предметами,

явлениями, событиями. В едином процессе мышления левое полушарие отвечает за формирование понятий, выделение общих свойств, обобщений. В лобной доле левого полушария располагается зона Брока (по имени ученого, впервые описавшего ее) — участок, прилегающий к двигательной зоне коры и управляющий мышцами лица, языка, челюстей и глотки. Локализация туберов в левом полушарии определяет отставание формирования речевых функций. Наиболее выраженная задержка психического развития наблюдается у детей с туберозным склерозом при повреждении задневисочной или височно-теменно-затылочной области правого полушария.

С целью изучения нарушений когнитивных функций у детей, страдающих туберозным склерозом, на базе клинических подразделений Московского НИИ педиатрии и детской хирургии было проведено исследование показателей памяти и внимания. В результате у всех детей ($n = 42$) с туберозным склерозом были выявлены симптомы энцефалопатии: более низкие, относительно среднестатических для данного возраста, показатели активности внимания, вербальной и зрительной памяти; снижение двигательной и психической активности, общего фона настроения, вербально-мнестические нарушения [15]. В группе детей дошкольного возраста коэффициент концентрации внимания, коэффициент устойчивости внимания были статистически достоверно ниже, чем в контрольной группе. В группе детей школьного возраста показатели концентрации, скорости переключаемости внимания также были статистически достоверно ниже, чем у здоровых детей. Данные представлены в табл. 8.3. Степень отставания интеллектуальных показателей относительно среднестатистических нормативных данных имела тенденцию к уменьшению с увеличением возраста пациента, но данная тенденция не была статистически значимой. У пациентов, страдающих туберозным склерозом, как дошкольного, так и школьного возраста, было установлено стати-

стически достоверное снижение показателей (объем непосредственного воспроизведения слов, опосредованного запоминания, долговременной и зрительной памяти) в сравнении с группой здоровых детей данного возраста.

Результаты психологического исследования установили, что длительность течения заболевания определяет тенденцию к дальнейшему ухудшению вербальной памяти, усугублению дефектов регуляции и контроля памяти, ухудшению показателей памяти и внимания ($p < 0{,}01$). Нарушение внимания с расстройством программирования учебной деятельности и контроля над протеканием произвольной деятельности, как правило, приводит к значительной дезадаптации в школе.

Проблемы межличностного общения отмечаются у 87 % детей с туберозным склерозом. Перед выполнением требований детям часто необходимо повторить инструкции, однако они не соотносят их с полученными ранее установками; при общении испытывают сложности с пониманием обращенных к ним абстрактных, метафоричных выражений. В дальнейшем у ребенка формируется социальная дезадаптация, возникают проблемы во взаимоотношениях со сверстниками, родителями и учителями.

Нарушения поведения у детей

Нарушения интеллекта при туберозном склерозе сочетаются с изменениями поведения в виде аутизма, гиперактивности, агрессивности [16]. Наиболее часто встречаются следующие нарушения поведения:

- аутизм;
- агрессивные тенденции;
- эмоциональная лабильность;
- истероформные проявления;
- асоциальные поступки;
- повышенная тревожность, депрессивные расстройства.

Аутизм или аутичные черты отмечаются у 50 % детей с туберозным склерозом [17–19]. Установлено,

Таблица 8.3

Показатели параметров памяти и свойств внимания у детей с туберозным склерозом (n = 53) в сравнении с группой контроля (n = 20).

Группы детей	Объем непосредственного воспроизведения слов, M ± m	Опосредованное запоминание, M ± m	Долговременная память, отсроченное воспроизведение, M ± m	Зрительная память, M ± m	Коэффициент концентрации внимания, M ± m	Коэффициент устойчивости внимания, M ± m	Скорость переключаемости внимания, M ± m	Уровень объема внимания, M ± m
Дети с ТС	5,273 ± 0,63*	3,16 ± 1,03*	3,72 ± 0,63*	5,45 ± 0,57*	135,6 ± 6,99*	186,4 ± 15,45*	37 ± 5,74	4,65±0,30*
Здоровые дети (n = 15)	9,16 ± 0,68	9,09 ± 0,21	9,0 ± 0,23	9,09 ± 0,21	276,4 ± 8,68	283,3 ± 15,74	25,5 ± 1,8	7,15±0,31

* Достоверные различия с контрольной группой $p < 0,01$.
ТС — туберозный склероз.

что среди всех причин аутизма на долю туберозного склероза приходится 5 % [20]. Вероятность возникновения аутизма у детей с туберозным склерозом, имеющих мутацию в гене 16p13 (TSC2), выше, чем у пациентов с мутацией 9q34 (TSC1) [21]. В ряде публикаций показано, что число корковых туберов у больных с туберозным склерозом коррелирует с нарушениями обучения и проявлениями аутизма [22, 23].

Аутизм при туберозном склерозе, как правило, возникает в раннем детском возрасте, проявляясь нарушениями социального взаимодействия и ограничением или отсутствием контакта с внешней реальностью. Тем не менее первые признаки аутизма нередко не фиксируются врачами, поскольку возникают на фоне задержки нервно-психического развития. Ранним признаком аутизма у детей первого года жизни служит «безразличное отношение к состоянию комфорта» [24]. Ребенок равнодушен к родителям, вяло реагирует на голос матери, кормление грудью. В возрасте 12–15 мес. аутизм проявляется тем, что ребенок отказывается от тактильного контакта с родителями, не хочет смотреть им в глаза, предпочитает быть один [25]. Установить зрительный контакт бывает сложно, ребенок смотрит как будто сквозь, мимо человека, его взгляд плывущий, отрешенный, в то же время может производить впечатление очень умного, осмысленного. Он практически никогда не улыбается, апатичен, не проявляет интереса к игрушкам, практически не реагирует на обращенную к нему речь [17]. Характер общения ребенка с близкими людьми очень часто имеет особенности, дети поздно начинают выделять мать или вообще ее не выделяют, они плохо переносят телесный контакт и стараются избегать его. Поведение ребенка может быть недостаточно адекватным, его жесты «странные» и скорее нервные, чем выражающие что-либо. Ограниченное, повторяющееся и стереотипное поведение, интересы и активность обнаруживаются с раннего возраста. Ребенок испытывает большую потребность в сохранении стабильности и

неизменности его привычного окружения. Он плохо переносит изменения в своей жизни: новое питание, режим, одежда, коляска, ванна могут вызывать панику. Часто у ребенка возникают необычные реакции на голос, запах, вкус, прикосновение.

Нарушения в общении у детей с туберозным склерозом связаны во многом с особенностями речевого развития вследствие анатомических повреждений структур лобных, височных, теменных долей головного мозга, амигдалы [26]. В грудном возрасте ребенок часто не реагирует на обращенную речь, не отзывается на свое имя. В дальнейшем, в зависимости от сохранности интеллектуального потенциала, понимание речи может быть достаточно хорошим. «Гуление» и лепет у детей, страдающих туберозным склерозом, появляются позже или отсутствуют, лепет не обращен к взрослому, ребенок не повторяет услышанные звуки, слова. У многих детей речь вообще не развивается или ребенок вырабатывает свой собственный, «птичий», понятный только ему язык. Речь может быть монотонной, как будто повторяет заученный текст, отсутствует мелодичность. Частым проявлением речевых нарушений, сопутствующих аутизму, является «эхолалия» (повторение слов и даже целых предложений непосредственно после произнесения их другими людьми или через некоторое время). Главная же проблема заключается в отсутствии или выраженной недостаточности коммуникативной функции речи ребенка.

В игровой деятельности также имеется склонность к стереотипиям. В младенчестве ребенок бывает заворожен созерцанием ярких предметов, их движением, постоянно вызывает однотипные зрительные ощущения. Характерен интерес к нефункциональным элементам предметов, таким как запах, цвет, определенные качества поверхности. Часто у ребенка есть любимые вещи, с которыми он не расстается: веревочки, палочки, — он держит их всегда в руках, крутит, совершает с ними другие действия. Перестановка мебели, изменение привычного маршрута могут привести ребенка в состояние тревоги и гнева.

В старшем возрасте ведущими признаками аутизма становятся нарушения коммуникации и «ригидность» поведения. Коммуникационные проблемы заключаются в первую очередь в трудностях речевого общения. Отмечено, что у многих детей с туберозным склерозом речь либо отсутствует, либо наблюдается существенная задержка ее развития. Даже при наличии удовлетворительного запаса слов дети мало его используют. Многие фразы строятся при этом грамматически неверно. Диалог с детьми затруднен и нередко протекает по типу «вопрос-ответ» [26].

«Ригидность поведения» проявляется в патологической фиксации на каком-либо одном виде деятельности (навязчивое стремление следовать какому-либо одному маршруту, беседовать на одну тему). Характерны также своеобразные «селективные» страхи (например, страх при громком лае собак). В то же время реальные ситуации, угрожающие жизни, часто недооцениваются пациентами.

Ранний дебют эпилепсии и резистентный к противоэпилептической терапии характер судорожных приступов у детей с туберозным склерозом связаны с анатомическими повреждениями структур височных долей головного мозга, что проявляется аутизмом [21, 27].

Другое часто встречаемое нарушение поведения у детей с туберозным склерозом — *синдром дефицита внимания и гиперактивности*. Данный синдром может быть как изолированным, так и сочетаться с эпилепсией или аутизмом [28, 29]. По меньшей мере треть детей с туберозным склерозом, имеющих трудности в обучении, гиперактивны, а у четверти — наблюдалась гиперактивность в сочетании с импульсивностью. Дефицит внимания может возникать вторично после появления судорожных приступов [30, 31].

Как известно, синдром дефицита внимания и гиперактивности встречается у 3–5 % детей школьно-

го возраста в общей популяции, но при туберозном склерозе он отмечается значительно чаще (у 25–50 % детей) и характеризуется следующими симптомами [32, 33].

- Дефицит внимания:
  - неспособность поддерживать внимание;
  - неспособность сосредотачиваться на деталях, совершение ошибок из-за невнимательности;
  - неспособность вслушиваться в обращенную речь;
  - неспособность доводить задания до конца;
  - низкие организаторские способности;
  - отрицательное отношение к заданиям, требующим умственного напряжения;
  - потеря предметов, необходимых для выполнения задания;
  - частое отвлечение на посторонние раздражители;
  - забывчивость.

Из перечисленных выше признаков хотя бы шесть должны сохраняться не менее 6 мес.

- Гиперактивность и импульсивность:
  - суетливость, невозможность усидеть на одном месте;
  - вскакивает с места без разрешения;
  - бесцельно бегает, ерзает, крутится на одном месте;
  - не может играть в тихие игры, отдыхать;
  - выкрикивает ответ, не дослушав вопрос;
  - не может спокойно дожидаться своей очереди.

Из перечисленных выше признаков хотя бы четыре должны сохраняться не менее 6 мес.

A. Hunt и соавт. [2], исследовавшие детей школьного возраста, больных туберозным склерозом, отмечают специфические особенности протекания высших психических процессов у детей с данным заболеванием. Так, внимание характеризуется плохой переключаемостью и застреванием на предыдущем способе осуществления деятельности или «соскальзыванем» на второстепенные детали.

Дети с трудом отрываются от одной деятельности и переходят к другой. Даже когда они уже перешли к новой работе, они все еще не могут забыть прежней и стремятся опять к ней возвратиться [20]. Для детей с туберозным склерозом характерны внезапное временное снижение устойчивости внимания и плохая переключаемость внимания [16]. В результате исследований, проведенных в Московском НИИ педиатрии и детской хирургии, была выявлена достоверная корреляция между частотой встречаемости поведенческих нарушений и тяжестью течения заболевания. Тяжесть течения заболевания оценивалась по наличию эпилепсии, частоте и характеру судорожных приступов, резистентности их к антиконвульсантной терапии.

У детей с туберозным склерозом часты *нарушения эмоциональной сферы*: беспокойство отмечалось у 45 % пациентов, угнетение настроения — у 29 %, снижение уровня самооценки — у 18 %. У некоторых детей отмечались галлюцинации [28, 29].

С.М.С. Корр и соавт. [34] в своих исследованиях отмечают, что 50 % родителей детей с туберозным склерозом испытывают постоянный выраженный стресс, связанный с эпилептическими приступами их ребенка, его психическими нарушениями, низким интеллектом и поведенческими проблемами.

Ночной сон нарушен у 60 % детей с туберозным склерозом, а сомнамбулизм отмечается в 62 % случаев [35]. У $^2/_3$ больных туберозным склерозом младше 15 лет, обследованных A. Hunt и G. Stores [36], были выявлены какие-либо нарушения сна: у большинства были *проблемы с засыпанием, ранним пробуждением и сомнамбулизм*. В последние годы для улучшения сна применяется мелатонин, который достаточно эффективен, безопасен, хорошо переносится и не вступает во взаимодействие с другими препаратами. Рекомендуемая начальная доза препарата 1,5–3 мг за 1 ч до сна. Для пациентов с туберозным склерозом рекомендуются более высокие дозы — до 12 мг. Мелатонин более

эффективен для улучшения процесса засыпания, чем для поддерживания качественного сна. Клинический эффект обычно виден через несколько дней с момента начала приема препарата. Мелатонин может применяться в течение длительного времени, но иногда требуется корректировка дозы. На высоких дозах могут появляться возможные нежелательные явления, такие как смена настроения, дневная сонливость и ночные кошмары [37, 38].

В настоящее время существуют различные теории формирования задержки умственного развития и нарушений поведения у детей, страдающих туберозным склерозом. Современные диагностические возможности, достижения в области генетических исследований позволяют определить роль структурных и генетических дефектов в патогенезе развития психоневрологических клинических проявлений заболевания. В исследованиях J.J. Garcia-Penas [39] у детей с туберозным склерозом и аутизмом определялся высокий уровень лактата, снижение уровня митохондриальных ферментов, что указывает на нарушение биоэнергетического метаболизма.

Исследования, проведенные Сухоруковым В.С. и соавт. [40], по изучению биоптатов скелетной мышцы у отдельных пациентов с туберозным склерозом выявили у них признаки митохондриальной недостаточности [40–42]. Для уточнения зависимости уровня психического развития детей с туберозным склерозом и выраженности митохондриальных нарушений были сопоставлены биохимические и цитохимические показатели со степенью выраженности психических нарушений. В связи с этим для определения характера и глубины митохондриальной дисфункции при туберозном склерозе у 45 детей проведен цитохимический анализ активности ключевых митохондриальных ферментов (сукцинатдегидрогеназы, α-глицерофосфатдегидрогеназы, глутаматдегидрогеназы, лактатдегидрогеназы) в лимфоцитах периферической крови.

В результате исследования было установлено, что показатели уровня молочной кислоты и соотношения молочной и пировиноградной кислот имели значения несколько выше у детей с туберозным склерозом в группе с грубой задержкой психического развития, чем в группе с нормальным уровнем психического развития и легкой степенью задержки психического развития.

При исследовании перекисного окисления липидов показатели уровня малонового диальдегида и гидроперекисей имели значения несколько выше у детей с туберозным склерозом в группе с грубой задержкой психического развития, чем в группе с нормальным уровнем психического развития и легкой степенью задержки психического развития. В то же время показатели цитохимических параметров митохондриальных ферментов имели более низкие значения в группе детей с нормальным уровнем психического развития и легкой степенью задержки психического развития, чем в группе детей с туберозным склерозом с грубой задержкой психического развития, но различия показателей оказались статистически недостоверными.

Таким образом, клинические (наличие энцефалопатии), биохимические (гиперлактат и гиперпируватацидемия, нарушение процессов перекисного окисления липидов в сыворотке крови), цитохимические (изменение активности ключевых митохондриальных ферментов в лимфоцитах периферической крови) и морфологические (структурные изменения мышечной ткани и изменение активности митохондриальных ферментов) изменения, выявленные у детей с туберозным склерозом, по многим параметрам совпадают с аналогичными нарушениями при митохондриальных заболеваниях, что позволяет сделать предположение, что митохондриальная дисфункция может служить одним из существенных звеньев в патогенезе туберозного склероза, и наметить некоторые патогенетические терапевтические подходы.

В литературе представлены немногочисленные сведения об эффективности применения энерготропной терапии для коррекции нарушений умственного развития и поведения у детей и подростков, страдающих туберозным склерозом.

На базе клинических подразделений Московского НИИ педиатрии и детской хирургии была разработана схема лечения, направленная на повышение эффективности биологических процессов тканевого дыхания и окислительного фосфорилирования по высвобождению энергии органических соединений и продукции аденозинтрифосфата в организме. Предпочтение отдается комплексной терапии, поскольку известно, что сочетанное назначение препаратов, влияющих на разные уровни энергетического метаболизма, оказывает синергическое действие.

Принципы лечебной тактики включают назначение препаратов, способных активизировать как перенос электронов в дыхательной цепи (коэнзим Q10 в дозе 30–60 мг/кг, янтавит в дозе 10 мг/кг), так и активацию обмена жирных кислот (карнитин в дозе 20–30 мг/кг). Выбранное сочетание препаратов обеспечивало оптимальное воздействие на различные звенья митохондриального обмена. Общий курс лечения составляет 2 мес.

После проведения курса энерготропной терапии у детей, страдающих туберозным склерозом, отмечалось улучшение показателей памяти, внимания; повышение уровня эмоциональной устойчивости, нормализация биохимических и цитохимических показателей. У всех детей, проходивших лечение, отмечалось повышение двигательной и общей психической активности.

Полученные результаты могут свидетельствовать о патогенетической роли энергодефицитных нарушений в формировании нарушений умственного развития и поведения у детей, страдающих туберозным склерозом, а также демонстрируют необходимость включения энерготропных препаратов в комплексное лечение данного заболевания.

Литература

1. *Bourneville D.M., Brissaud E.* Encephalite ou sclerose tubereuse des circonvolution cerebrales. Arch. Neurol. 1881;1:390–412.
2. *Hunt A.* Psychiatric and Psychological Aspects. *In:* Tuberous Sclerosis. Ed. M.Gomes, J.Sampson, V.Whittemore. New York-Oxford: Oxford University Press. 1999:47–62.
3. *Gomez M.R.* Clinical experience at Mayo Clinic. *In:* Tuberous sclerosis. 1st ed. by M.R.Gomez. 1979:11–26.
4. *Joinson C. et al.* Learning Disability and Epilepsy in an Epidemiological Sample of Individuals with Tuberous Sclerosis Complex. Psychological Medicine (In Press), 2001.
5. *Prather P., de Vries P.J.* Behavioral and cognitive aspects of tuberous sclerosis complex. J. Child Neurol. 2004;19(9):666–674.
6. *Ess K.C.* The neurobiology of tuberous sclerosis complex. Semin. Pediatr. Neurol. 2006;13(1):37–42.
7. *Gastaut H., Roger J., Soulaylor R. et. al.* Encephalopathie myoclonique infantile avec hypsarythmic et sclerose tubereuse de Bourneville. J. Neurol. Sci. 1965;2:140–160.
8. *Connolly M.B., Hendson G., Steinbok P.* Tuberous sclerosis complex: a review of the management of epilepsy with emphasis on surgical aspects. Childs Nerv. Syst. 2006;22(8):896–908.
9. *David W.W., Alan. E.F., Osborne J.P.* Morbidi Associated with Tuberous Sclerosis: a population study. Dev. Med. and Child Neurol. 1996;38:146–155.
10. *Shepherd C.W., Scheithauer B.W., Gomez M.R. et al.* Subependymal Giant Cell Astrocytoma: A Clinical, Pathological, and Flow Cytometric Study. Neurosurg. 1991;28:864–868.
11. *Inoue Y., Nemoto Y., Murata R. et al.* CT and MR imaging of cerebral tuberous sclerosis. Brain & Dev. 1998;20:209–221.
12. *Torres O.A., Roach E.S., Delgado M.R. et al.* Early Diagnosis of Subependymal Giant Cell Astrocytoma in Patients With Tuberous Sclerosis. J. Child Neurol. 1998;13:173–177.
13. *Сакович Р.А., Чиж Г.В.* Туберозный склероз. Новости лучевой диагностики. 2002;1:74–76.
14. *Peng S.S., Lee W.T., Wang Y.H., Huang K.M.* Cerebral diffusion tensor images in children with tuberous sclerosis: a preliminary report. Pediatr. Radiol. 2004; 34(5):387–392.
15. *Сухоруков В.С.* Нарушение клеточного энергообмена у детей. Российский вестник перинатологии и педиатрии. 2002;47(5):44–50.
16. *Темин П.А., Дорофеева М.Ю.* Туберозный склероз. М., 2000.
17. *Hunt A., Dennis J.* Psychiatric disorder among children withn tuberous sclerosis. Dev. Med. Child. Neurol. 1987;29:190–198.
18. *Kielinen M., Rantala H., Timonen E. et al.* Associated medical disorders and disabilities in children with autistic disorder: a population-based study. Autism. 2004;8(1):49–60.
19. *Wiznitzer M.* Autism and tuberous sclerosis. J. Child Neurol. 2004;19(9):675–679.

20. *Curatolo P., Cusmai R., Cortesi F. et al.* Neuropsychiatric aspects of tuberous sclerosis. Annals of the NY Academy of Sciences. 1991;615: 8–16.
21. *Bolton P.F.* Neuroepileptic correlates of autistic symptomatology in tuberous sclerosis. Retard. Dev. Disabil. Res. Rev. 2004;10(2):126–131.
22. *Bolton P.* Cognitive and Behavioural Developments in Tuberous Sclerosis. TSC Millennium Research Symposium 2000 «From genes to treatment», 13–15 September 2000, Edinburgh, Scotland.
23. *Gillberg I.C., Gillberg C., Ahlsen G.* Autistic behavior and attention deficits in tuberous sclerosis: a population-based study. Dev. Med. and Child Neurol. 1994;36:50–56.
24. *Hetzler B.E., Griffin J.L.* Infantile autism and the temporal lobe of the brain. J. Autism Dev. Disord. 1981;11(3):317–330.
25. *Reich M., Lenoir P., Malvy J. et al.* Bourneville's tuberous sclerosis and autism. Arch. Pediatr. 1997;4(2):170–175.
26. *Ulay H.T., Ertugrul A.* Neuroimaging findings in autism: a brief review. Turk. Psikiyatri Derg. 2009;20(2):164–174.
27. *Curatolo P., Porfirio M.C., Manzi B., Seri S.* Autism in tuberous sclerosis. Eur. J. Paediatr. Neurol. 2004;8(6):327–332.
28. *de Vries P.I.* Attention deficits without ADHD. Doctoral thesis, University of Cambridge, UK, 2001.
29. *de Vries P.I.* The psychopathologies of attention in Tuberous Sclerosis. Doctoral thesis. University of Cambridge, 2001.
30. *Dewinsky O.* Cognitive and behaviour effects of antiepileptics drugs. Epilepsia. 1995;36(2):46–65.
31. *Hant A.* A comparison of the Abilities, Health and Behaviour of 23 people with Tuberous Sclerosis at age 5 and as Adults. J. Applied Research in Intellectual Disabilities. 1998;11(3):227–238.
32. *Biederman J., Spencer T.* Attention-deficit/ hyperactivity disorder as a noradrenergic disorder. Biol. Psychiatry. 1999;46(7):34–38.
33. *de Vries P., Humphrey A., McCartney D., Prather P. et al.* Consensus clinical guidelines for the assessment of cognitive and behavioural problems in Tuberous Sclerosis. Eur. Child. Adolesc. Psychiatry. 2005;14(4):183–190.
34. *Kopp C.M.C., Muzykewicz D.A., Staley B.A. et al.* Behavior problems in children with tuberous sclerosis complex and parental stress. Epilepsy & Behavior. 2008;13:505–510.
35. *Hunt A.* Development, behavior and seizures in 300 cases of tuberous sclerosis. J. Intellect. Disabil. Res. 1993;37:41–45.
36. *Hunt A., Stores G.* Sleep disorder and epilepsy in children with tuberous sclerosis: a questionnaire-based study. Dev. Med. Child Neurol. 1994;36:108–115.
37. *Asato M.R., Hardan A.Y.* Neuropsychiatric problems in tuberous sclerosis complex. J. Child Neurol. 2004;19(4):241–249.
38. *Krueger D.A., Franz D.N.* Current management of tuberous sclerosis complex. Paediatr. Drugs. 2008;10(5):299–313.

39. *Garcia-Penas J.J.* Autism, epilepsy and mitochondrial disease: points of contact. Rev. Neurol. 2008;46(Suppl. 1):S79–85.
40. *Сухоруков В.С.* Энергодефицитный диатез и болезни клеточного энергообмена у детей. Сборник тезисов Всеукраинского научного форума «Здоровье женщины и ребнка». Киев, 2006:18–19.
41. *Сухоруков В.С.* Нарушение клеточного энергообмена у детей. Российский вестник перинатологии и педиатрии. 2002;47(5):44–50.
42. *Царегородцев А.Д., Сухоруков В.С.* Актуальные проблемы и перспективы развития диагностических технологий в педиатрии. Российский вестник перинатологии и педиатрии. 2006;1:3–9.

9 глава

ОПУХОЛИ БОКОВЫХ ЖЕЛУДОЧКОВ: ДИАГНОСТИКА И ХИРУРГИЧЕСКОЕ ЛЕЧЕНИЕ

С.К. Горельшев, Л.А. Сатанин, Е.А. Хухлаева, А.Г. Коршунов, В.И. Озерова, Ж.Б. Семенова

Патологические изменения ЦНС при туберозном склерозе представлены кортикальными гамартомами (туберами), субкортикальными глионейрональными гамартомами, субэпендимальными глиальными узелками, субэпендимальными гигантоклеточными астроцитомами [1].

Туберы представляют собой аномалии развития коры и встречаются более чем у 88 % детей с туберозным склерозом. Строение туберов характеризуется потерей классической шестислойной цитоархитектуры коры мозга [2]. Туберы хорошо визуализируются при МРТ; типичная картина соответствует образованию, гипоинтенсивному в Т1-фазе и гиперинтенсивному в Т2-фазе. Считается, что туберы могут быть причиной эпилептических расстройств у 75 % больных туберозным склерозом [2–4].

Субэпендимальные гигантоклеточные астроцитомы (СЭГА) — глионейрональные опухоли, составляющие 1,4 % всех опухолей головного мозга у детей [5]. При туберозном склерозе частота СЭГА колеблется в пределах 5–20 %, при этом именно СЭГА служит непосредственной причиной смерти 50 % пациентов [4, 5]. Клинические проявления опухолевого роста выявляются наиболее часто после 10 лет, а средний возраст пациентов составляет около 13 лет [6, 7].

У детей с установленным диагнозом туберозного склероза важно дифференцировать СЭГА и субэпендимальные узелки. В литературе продолжается дискуссия относительно связи субэпендимальных узелков и СЭГА. Ряд авторов полагают, что астроцитомы развиваются из узелков, другие высказывают сомнения, приводя в качестве аргументов то, что субэпендимальные узелки могут локализоваться в любом месте в стенке желудочков, часто протекают бессимптомно и сопряжены с меньшим риском, тогда как СЭГА локализуются практически исключительно вблизи отверстия Монро и имеют тенденцию к росту, что может сопровождаться нарушением ликвородинамики и появлением гидроцефалии [5]. Субэпендимальные узелки — небольшие гамартомы, которые развиваются в стенках боковых желудочков, располагаются вблизи отверстия Монро, способны к росту и трансформации в СЭГА. Гипотезу о том, что СЭГА развиваются из субэпендимальных узелков, подтверждают данные серийных визуализирующих исследований и схожесть морфологии обоих изменений, однако на сегодня связь субэпендимальных узелков и СЭГА до конца не выяснена. Интересен тот факт, что субэпендимальные узелки выявляются у 88–95 % пациентов с туберозным склерозом, тогда как СЭГА — в среднем у 10 % (8,9). Случаи, описывающие СЭГА с локализацией в стенке бокового желудочка или в височном роге, скорее составляют исключения, также редки случаи неонатального выявления СЭГА [5, 10–12]. СЭГА исключительно редко встречаются у взрослых, кроме случаев, когда опухоль имелась в детском или подростковом периоде; новые СЭГА не диагностируются в возрасте старше 21 года [13–15]. Диагноз СЭГА при появлении признаков внутричерепной гипертензии не представляет трудностей и верифицируется на основании данных КТ и МРТ. Клинические симптомы СЭГА не специфичны и могут включать признаки повышения внутричерепного давления, ухудшения течения эпилепсии и изменения поведения. В редких случаях клиническая манифестация СЭГА связана с развитием острой гидроцефалии или внутрижелудочкового кровотечения [16, 17].

Радиографические признаки СЭГА следующие: объемное образование > 5 мм в диаметре, расположенное в непосредственной близости от отверстия Монро, с частичной кальцификацией, интенсивность

изображения усиливается при контрастировании, дополнительным доказательством СЭГА может служить подтвержденный на серии снимков рост опухоли [4, 5]. В табл. 9.1 представлены дифференциально-диагностические критерии СЭГА и субэпендимальных узлов. Но в ряде случаев бывает сложно отличить небольших размеров СЭГА в области отверстия Монро и типичный субэпендимальный узел, прогнозировать темпы роста образования, определить стратегию ведения пациента и показания к хирургическому вмешательству. Дифференциальный диагноз СЭГА с другими опухолями необходим в тех случаях, когда отсутствуют классические признаки туберозного склероза: нет типичных петрификатов на КТ или туберов на МРТ. Чаще всего приходится дифференцировать СЭГА с нейроцитомами, излюбленной локализацией которых также является боковой желудочек и прозрачная перегородка. Однако в отличие от СЭГА нейроцитомы больших размеров, исходным местом их роста служит прозрачная перегородка, течение болезни более быстрое, выраженная гидроцефалия сопровождается перивентрикулярным отеком. Эпендимомы обычно исходят из эпендимы боковых желудочков и располагаются в боковых желудочках и прилежащем мозговом веществе, содержат множественные кисты, сопровождаются выраженным перитуморальным отеком. Хориоидпапилломы, как правило, располагаются в полости бокового желудочка, отчетливо связаны с сосудистым сплетением, равномерно накапливают контрастное вещество, обычно не имеют кистозных полостей и всегда сопровождаются развитием гидроцефалии.

Ранняя, до появления клинических симптомов, диагностика СЭГА важна, поскольку позволяет выполнить полное удаление опухоли до появления признаков повышения внутричерепного давления и снизить интраоперационную летальность и частоту послеоперационных осложнений. Необходимость удаления опухоли при ее симптомном клиническом

Таблица 9.1

Клинические и радиографические дифференциально-диагностические критерии субэпендимальной гигантоклеточной астроцитомы и субэпендимальных узлов [по 5]

Критерий	Субэпендимальный узел	СЭГА
Клинические признаки и симптомы	Бессимптомное течение	Повышение внутричерепного давления Ухудшение течения эпилепсии (частота и выраженность судорожных приступов) Фокальные неврологические симптомы Нарушение зрения Акцентуализация когнитивных нарушений и расстройств поведения
Возраст на момент установления диагноза	Бессимптомное течение	Крайне редко выявляются в возрасте старше 21 года
КТ	Повышенная плотность Часто — патологическая кальцификация	Изоплотность или несколько повышенная плотность Редко — «тонкая» кальцификация
МРТ	Вариабельный сигнал, зависящий от времени релаксации Некоторое усиление при контрастировании	Гипоинтенсивный сигнал в Т1 Гипоинтенсивный сигнал в Т2 Значимое усиление при контрастировании
Рост при серийных исследованиях	Отсутствует	3–4 мм в год
Диаметр	До 5 мм	Более 5 мм
Состояние боковых желудочков	Нормальное	Часто — гидроцефалия
Преимущественное расположение	В любом месте в стенках боковых желудочков	Отверстие Монро

течении не вызывает сомнений. В последние годы с учетом новых данных о патогенезе заболевания и возможностях его лекарственной терапии активно обсуждается роль нейрохирурга в мультидисциплинарном лечении СЭГА у детей и показания к хирургическому лечению бессимптомных СЭГА [5]. Ввиду медленного роста опухоли даже частичное удаление гарантирует продолжительный безрецидивный период [18–20]. 15-летняя выживаемость у оперированных больных составляет 80 % [6]. Не выявленная своевременно внутричерепная гипертензия, обусловленная СЭГА, служит наиболее частой причиной смерти 50 % больных туберозным склерозом старше 10 лет. Редкая причина смерти — кровоизлияние в опухоль [6, 16].

Аргументами, позволяющими сделать выбор в пользу более раннего хирургического удаления опухоли, служат [4, 5]:

- рост опухоли и появление клинических симптомов после предшествующего бессимптомного течения СЭГА ввиду локализации вблизи отверстия Монро, сопровождающийся развитием обструкции, нарушениями ликвородинамики, внутрижелудочковым кровотечением;
- рост СЭГА может ухудшать течение эпилепсии, что, скорее всего, ассоциировано с развитием гидроцефалии и/или прямым механическим раздражением межжелудочковой перегородки;
- СЭГА большого размера могут деформировать отверстие Монро, что затрудняет удаление опухоли и гемостаз во время операции в непосредственной близости других структур (свод, каудальные ядра, эпендима, вены эпендимы, межжелудочковая перегородка);
- в большинстве случаев осложнения в послеоперационном периоде развиваются при выполнении операции детям с симптомным течением СЭГА и признаками повышения внутричерепного давления или гидроцефалией до операции.

В послеоперационном периоде могут наблюдаться следующие осложнения: преходящий гемипарез (10–12 %), стойкий моторный дефицит (6–12,5 %), выраженный дефицит памяти (5 %), кровотечение или компрессия субдурального коллектора, требующие повторного хирургического вмешательства (13–20 %), потеря зрения (20 %), острая послеоперационная гидроцефалия (10–20 %); кроме того, могут также развиваться когнитивные нарушения, которые затруднительно дифференцировать с ассоциированными с туберозным склерозом когнитивными аномалиями и изменениями когнитивной функции вследствие интраоперационного повреждения свода [4, 5]. По данным разных авторов, повторные операции требовались при внутрицеребральных гематомах и субдуральном скоплении жидкости (13–20 %), сообщается о летальных исходах в раннем послеоперационном периоде вследствие развития острой гидроцефалии (10 %), кровотечений или инфекций (20 %) [4].

Современный алгоритм стратегии ведения пациентов с СЭГА представлен на рис. 9.1.

Рис. 9.1. Алгоритм стратегии ведения пациентов с субэпендимальными гигантоклеточными астроцитомами [21]

С 1989 по 2010 г. в НИИ нейрохирургии им. Н.Н. Бурденко РАМН было обследовано и прооперировано по поводу СЭГА или сопутствующей гидроцефалии 49 пациентов с верифицированным диагнозом туберозного склероза.

Средний возраст пациентов — 16,4 года (от 4 до 47 лет). Детей было 30, пациентов старше 16 лет — 19.

У всех пациентов диагноз туберозного склероза основывался на международных критериях и был в ранге «несомненного диагноза».

Поводом для обращения в институт было развитие гипертензионного синдрома, обусловленного объемным образованием бокового желудочка.

Средняя давность болезни от момента возникновения первых проявлений туберозного склероза до развития гипертензионной симптоматики составила в среднем 7 лет. Давность гипертензионной симптоматики варьировала от 3 мес. до 11 лет.

Деменцией и эпилептическими пароксизмами различной структуры страдали 19 больных. У 6 больных симптоматическая эпилепсия не сопровождалась нарушением интеллекта. Манифестация судорожных приступов происходила рано — в возрасте от 1,5 мес. до 12 лет, эпилепсия характеризовалась резистентностью к лекарственной терапии. Кожные проявления выявлены в 27 случаях.

У 15 больных не было ни кожных проявлений, ни эпилептических приступов, ни нарушений интеллекта. Диагноз туберозного склероза в этой подгруппе пациентов был установлен уже в Институте на основании рентгенологической картины и идентификации опухоли бокового желудочка.

На КТ СЭГА представляла собой очаг практически неизмененной плотности с включениями кальцинатов, иногда и с мелкими очагами пониженной плотности за счет содержания кистозных компонентов. В 4 наблюдениях кисты были больших размеров и располагались по краю опухоли. Контрастное вещество накапливается в солидной части опухоли и стен-

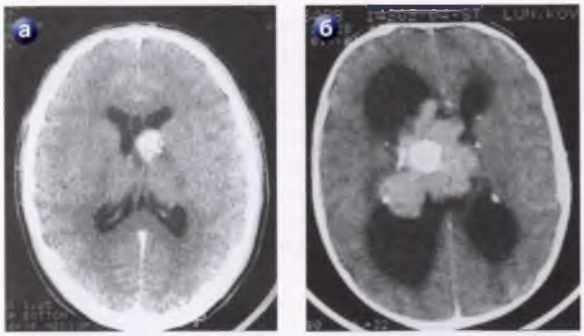

Рис. 9.2. Компьютерная томография с контрастным усилением:
а — субэпендимальная гигантоклеточная астроцитома в области отверстия Монро слева, визуализируется очаг небольших размеров в области отверстия Монро, равномерно накапливающий контраст, умерено выраженная гидроцефалия; *б* — гигантская опухоль бокового желудочка с крупными петрификатами, множественные субэпендимальные петрификаты

ке кисты. Во всех случаях выявлялись петрификаты в стенках боковых желудочков с излюбленной локализацией в области отверстий Монро (рис. 9.2, 9.3, *в, г*).

При МРТ в Т2- и Т1-режимах опухоль была изоинтенсивна ткани мозга с мелкими кистозными полостями в строме, крупный кистозный компонент, как и при КТ, выявлен в 4 случаях. Контрастное вещество равномерно накапливалось в плотной части опухоли, очерчивая ее край, прилежащий к мозговым структурам.

Петрификаты в опухоли и субэпендимальные узелки определялись с трудом, в основном в тех случаях, когда петрификаты выбухали в просвет желудочка или были достаточно крупными.

МРТ, по сравнению с КТ, более информативна в плане визуализации топографии опухоли.

СЭГА у всех больных располагалась в области отверстия Монро, с одной или двух сторон. Достигая

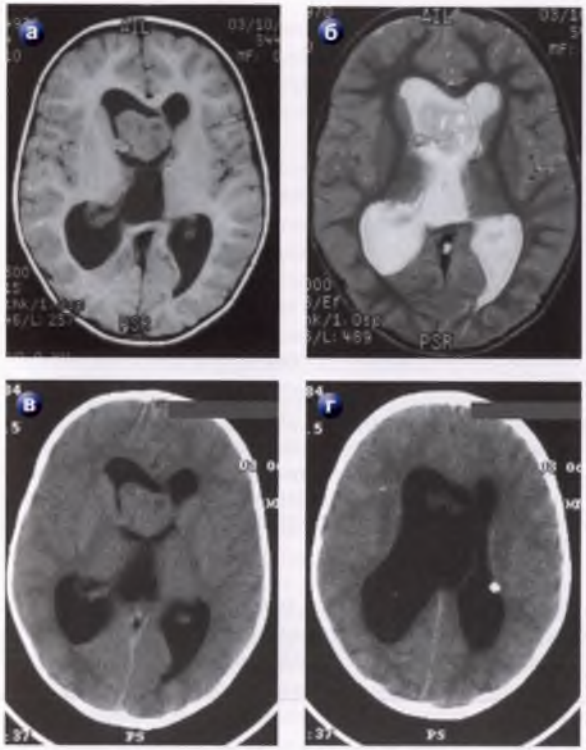

Рис. 9.3. Субэпендимальная гигантоклеточная астроцитома в области отверстия Монро и переднего рога правого бокового желудочка:
а, б — магнитно-резонансная томография (T1, T2) до введения контрастного вещества; *в, г* — компьютерная томография до введения контраста: изоденсная опухоль, выраженная асимметричная гидроцефалия

больших размеров, они занимали практически весь передний рог бокового желудочка, захватывали область прозрачной перегородки и мозолистого тела, проникали в третий и противоположный боковой желудочки. Опухоль инфильтрировала стенку бокового желудочка в месте исходного роста — у отверстия Монро.

Определение выраженности перитуморального отека и степени инфильтрации мозгового вещества представляет сложную задачу даже с использованием современных нейровизуализационных методов исследования. Считается, что отек мозгового вещества имеет место, когда СЭГА инфильтрирует стенку бокового желудочка.

У трети больных (36 %) опухоли были гигантских размеров (диаметр более 5 см), у 53 % диаметр опухоли составлял 3–5 см; и только у 11 % больных опухоль была небольших размеров (диаметр меньше 3 см). Выявлена четкая зависимость между размерами опухоли и давностью болезни (см. табл. 9.1).

Гидроцефалия, обусловленная обструкцией 1 или 2 отверстий Монро, была выявлена в 37 случаях, из них в 28 наблюдениях гидроцефалия была асимметричной, а в 9 — симметричной. Несмотря на выраженное расширение боковых желудочков, перивентрикулярный отек был выявлен в 20 случаях, что свидетельствовало о быстром прогрессировании процесса. Только у 2 больных размеры желудочковой системы были практически в пределах нормы, хотя выявлялась их незначительная асимметрия. Клинические проявления гипертензионного синдрома в этих 2 случаях были обусловлены преходящей окклюзией отверстия Монро.

У 48 пациентов было проведено прямое хирургическое удаление опухоли внутрижелудочковой локализации. В 6 случаях этому предшествовали ликворошунтирующие операции, выполненные еще до поступления в Институт. Необходимость операции на ликворной системе диктовалась тяжелым состоянием больных в связи с выраженностью гипертензионной симптоматики.

В одном наблюдении хирургическое лечение ограничилось только шунтирующей операцией (у ребен-

ка была умственная отсталость степени дебильности и длительно существующая эпилепсия, резистентная к лекарственной терапии).

Удаление опухоли осуществлялось через передний транскаллезный (72,9 %) (рис. 9.4), транскортикальный (21,6 %) или комбинированный доступ (5,4 %).

Интраоперационно макроскопически обычно опухоль имела вид хорошо отграниченного узла серо-розового цвета, расположенного в области отверстия Монро, местом исходного роста была область стрио-таламической борозды. Консистенция опухоли вариабельная: часто мягкая, позволяющая удалить образование с использованием вакуумного аспиратора, реже — плотная и трудноудалимая. Резекция опухоли осуществлялась путем кускования. Первым этапом практически всегда удаляли центральную часть опухоли, производя так называемый debulking, после чего удаляли латерально расположенные остатки.

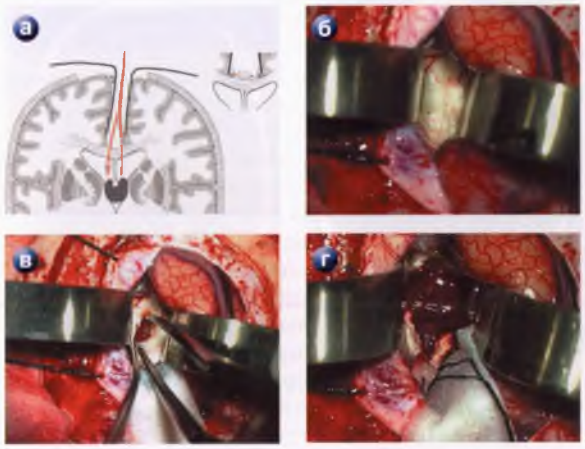

Рис. 9.4. Транскаллезный доступ:
а — схема транскаллезного доступа, обеспечивающего доступ к обоим боковым желудочкам; интраоперационные фото (вид через операционный микроскоп); *б* — осуществлен межполушарный подход, визуализировано мозолистое тело; *в* — выполнена каллезотомия, в глубине раны — верхний полюс опухоли (субэпендимальной гигантоклеточной астроцитомы) в правом боковом желудочке; *г* — с использованием микрохирургической техники проводится удаление опухоли бокового желудочка

Несмотря на доброкачественный характер СЭГА, в 36 случаях прилегающие мозговые структуры были инфильтрированы опухолью. В местах инфильтрации эпендима желудочков не определялась.

В структуру опухоли были включены сосуды разного калибра, нередко крупные венозные сосуды. Кровоснабжение опухоли осуществлялось из медиальных стриарных артерий бассейна передней мозговой артерии и боковых стриарных артерий бассейна средней мозговой артерии. Эти сосуды создавали риск значительного кровотечения в процессе удаления опухоли, т. к. они входили в опухоль снизу и не могли быть коагулированы до удаления большей части опухоли.

При коагуляции и клипировании крупных вен проявлялась особая осторожность в связи с возможным нарушением кровообращения в прилежащих структурах мозга, в частности в подкорковых узлах. При всех возможных вариантах распространения опухоли одна из основных задач состояла в освобождении отверстия Монро и сохранении внутренних вен мозга и венозного угла.

После удаления опухоли, как правило, образовывалась больших размеров полость. Мозг резко западал, прозрачная перегородка часто была разрушенной.

Микроскопически опухоль (СЭГА) состоит из крупных клеток с обильной эозинофильной цитоплазмой и эксцентрически расположенным ядром, возможна многоядерность. В субэпендимальных астроцитомах имеется большое количество тонкостенных сосудов без пролиферации эндотелия. Опухолевые клетки склонны формировать периваскулярные скопления. Несмотря на наличие полиморфноядерных и гигант-

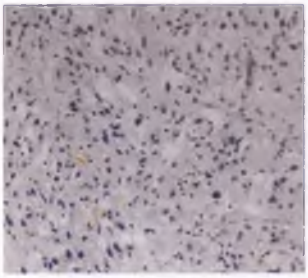

Рис. 9.5. Микроскопическая картина гистологического препарата, окрашенного гематоксилином и эозином

ских клеток, СЭГА доброкачественные. Во всех случаях были выявлены единичные фигуры митозов, других признаков биологической агрессии не выявлено (рис. 9.5).

Полученная во всех образцах, окрашенных гематоксилином и эозином, гистологическая картина опухолей существенно не различалась.

Проведенное иммуногистохимическое исследование показало, что индекс мечения Ki-67 варьировал незначительно в пределах 2–3 %. Эпипротеин p53 во всех образцах отсутствовал. Эпипротеин p27 и p14 выявлен в подавляющем большинстве опухолей, что свидетельствует о делеции гена или эпигенетическом ингибировании. Признаки апоптоза выявлены в единичных клетках, и его индекс составил < 0,01 %.

Все исследованные образцы опухолей оказались и иммунофенотипически гомогенными. Для прогноза темпов роста опухоли и определения ее агрессивности необходимо дальнейшее проведение молекулярно-генетических и генетических исследований.

Опухоль удалена полностью в 44,8 % случаев, субтотальное удаление произведено в 31,6 %, частичное — 23,6 % (рис. 9.6). Радикальность операции в значительной степени определялась размерами опухоли. Тотальное удаление образований размером более 5 см удавалось крайне редко (табл. 9.2).

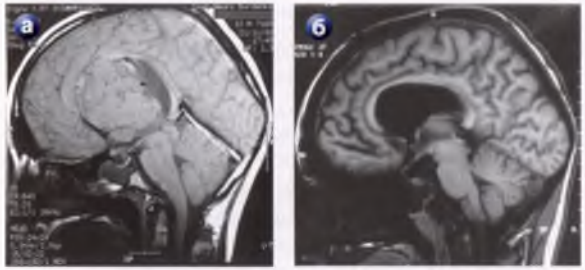

Рис. 9.6. Гигантская субэпендимальная гигантоклеточная астроцитома правого бокового и третьего желудочка:
а — магнитно-резонансная тмография (T1) без контрастного усиления до операции; *б* — после радикального удаления опухоли

У 44 больных гипертензионный синдром после операции быстро регрессировал.

Проведение шунтирующих операций после удаления опухоли потребовалось в 4 случаях. В 1 наблюдении ввиду неполного удаления опухоли сохранялась окклюзия отверстия Монро. В 3 случаях после удаления опухоли и ликвидации окклюзии ликворных путей развилась арезорбтивная сообщающаяся гидроцефалия.

Таблица 9.2

Зависимость давности гипертензионной симптоматики и радикальности операций от размеров опухоли

	Размеры опухоли		
	< 3 см	3–5 см	> 5 см
Количество наблюдений	4 (10,5 %)	20 (52,6 %)	14 (36,8 %)
Давность заболевания, годы	1	1,5	2,7
Радикальность операции, *n*			
Тотальная	3	12	2
Субтотальная	1	6	5
Частичная	0	2	7

Послеоперационные осложнения:

- развитие большой эпидуральной гематомы, потребовавшей ревизии операционной раны и удаления гематомы (1 случай);
- образование гематомы в ложе удаленной опухоли со скоплением крови в полости бокового желудочка, по поводу чего были предприняты повторные хирургические вмешательства (2 наблюдения);
- инфекционно-воспалительные осложнения (2 больных, один из которых скончался).

Среди осложнений следует отметить развитие амавроза на фоне атрофии зрительных нервов (2 наблюдения), что было обусловлено проведением операции на фоне уже крайне выраженных проявлений внутричерепной гипертензии, что сопровождалось отеком дисков зрительных нервов с кровоизлияниями.

У 3 больных в раннем послеоперационном периоде появились признаки поражения пирамидных трактов, обусловленные, вероятно, ишемическими изменениями. Спустя месяц после операции эти симптомы регрессировали.

Удаление СЭГА никак не сказывалось на структуре и выраженности пароксизмальной симптоматики и интеллектуальных функциях.

Отдаленные результаты лечения прослежены в 31 случае. Длительность катамнестического наблюдения составила от 6 мес. до 10 лет, в среднем 2,5 года.

Продолженный рост опухоли выявлен у 4 больных в сроки от 2 до 6 лет после операции, что клинически проявилось гипертензионной симптоматикой. У всех из них первоначально произведено лишь парциальное удаление опухоли. Все 4 больных были повторно оперированы по поводу продолженного роста опухоли, повторное удаление опухоли было субтотальным.

Таким образом, можно сделать следующие выводы:

- У больных с туберозным склерозом существует риск развития внутрижелудочковых опухолей области отверстия Монро (СЭГА), что клинически проявляется развитием окклюзионной симптоматики.
- Все больные туберозным склерозом нуждаются в ежегодном проведении КТ или МРТ с целью раннего выявления СЭГА.
- Методом выбора в лечении опухолей боковых желудочков при туберозном склерозе служит хирургическое удаление опухоли.
- Радикальность удаления опухоли сопряжена с ее размерами. Наибольшая вероятность тотального или субтотального удаления опухоли при размерах опухоли менее 5 см.

Литература

1. *Lopes M. et al.* TSC and subependimal giant cell astrocytoma. In: WHO Classification of Tumors of the Central Nervous System. Ed. By Louis D. et al., IARC Lyon. 2007:218–221.
2. *Cuccia V., Zuccaro G., Sosa F. et al.* Subependymal giant cell astrocytoma in children with tuberous sclerosis. Childs Nerv. Syst. 2003;19:232–243.
3. *Gomez M.R.* Criteria for diagnosis. *In:* Gomez M.R. (ed): Tuberous Sclerosis, ed 2. New York: Raven Press. 1988:9–19.
4. *De Ribaupierre S. Dorfmuller G., Bulteau C. et al.* Subependymal Giant-Cell Astrocytomasin Pediatric Tuberous Sclerosis Disease: When Should We Operate? Neurosurgery. 2007;60:83–90.
5. *Berhouma M.* Management of subependymal giant cell tumors in tuberous sclerosis complex: the neurosurgeon's perspective. World J. Pediatr. 2010;6(2):103–110.
6. *Shepherd C.W., Scheithauer B.W., Gomez M.R. et al.* Subependymal giant cell astrocytoma: a clinical, pathological, and flow cytometric study. Neurosurg. 1991;28:864–868.
7. *Tien R.D.* Rare subependymal giant-cell astrocytoma in a neonate with tuberous sclerosis. Am. J. Neuroradiol. 1990;11(6):1251–1252.
8. *Nabbout R., Santos M., Rolland Y. et al.* Early diagnosis of subependymal giant cell astrocytoma in children with tuberous sclerosis. J. Neurol. Neurosurg. Psychiatry. 1999;66:370–375.
9. *Shepherd C.W., Gomez M.R., Lie J.T. et al.* Causes of death in patients with tuberous sclerosis. Mayo Clin. Proc. 1991;66:792–796.
10. *Griffiths P.D., Martland T.R.* Tuberous Sclerosis Complex: The Role of Neuroradiology. Neuropediatrics. 1997;28:244–252.
11. *Frerebeau P.H., Benezech J., Segnarbieux F. et al.* Intraventricular tumors in tuberous sclerosis. Childs Nerv. Syst. 1985;1:45–48.

12. *Raju G.P., Urion D.K., Sahin M.* Neonatal Subependymal Giant Cell Astrocytoma: New Case and Review of Literature. Pediatr Neurol. 2007;36:128–131.
13. *Webb D.W., Fryer A.E., Osborne J.P.* Morbidity associated with tuberous sclerosis: a population study. Dev. Med. Child Neurol. 1996;38:146–155.
14. *Kim S.K., Wang K.-C., Cho B.-K. et al.* Biological Behavior and Tumorigenesis of Subependymal Giant Cell Astrocytomas. J. Neurooncol. 2001;52:217–225.
15. *Goh S. et al.* Subependymal Giant cell Tumors in Tuberous Sclerosis Complex. Neurology. 2004;63:1457–1461.
16. *Waga S., Yamamoto Y., Kojima T.* Massive hemorrhage in tumor of tuberous sclerosis. Surg. Neurol. 1977;8:99–101.
17. *Fujiwara S., Takaki T., Hikita T. et al.* Subependymal giant-cell astrocytoma associated with tuberous sclerosis. Childs Nerv. Syst. 1989;5:43–44.
18. *Cooper J.R.* Brain tumors in hereditary multiple system hamar-tomatosis (tuberous sclerosis). J. Neurosurg. 1971;34:194–202.
19. *Parr J.C.* Tuberous sclerosis with cerebral neoplasm. N. Z. Med. J. 1948;47:550–578.
20. *Rudnik P.A. et al.* Tuberous sclerosis complex and astrocytoma. Report of a case with successful removal of the neoplasm. JAMA. 1961;178:73–75.
21. *Moavero R., Pinci M., Bombardieri R. et al.* The management of subependymal giant cell tumors in tuberous sclerosis: a clinician's perspective. Childs Nerv. Syst. 2011;27:1203–1210.

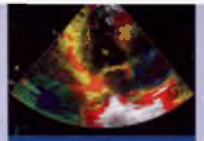

10 глава

ПОРАЖЕНИЕ СЕРДЦА

В. В. Березницкая, Е. Г. Верченко

Туберозный склероз — аутосомно-доминантная болезнь, для которой характерно возникновение гамартом в различных органах. Изменения сердечно-сосудистой системы при туберозном склерозе проявляются развитием рабдомиом сердца. Рабдомиомы сердца относятся к основным диагностическим критериям туберозного склероза. Нередко служат первым клиническим признаком болезни, предшествуя появлению других симптомов [1, 2], т. к. они хорошо диагностируются внутриутробно при плановом УЗИ плода (рис. 10.1) [3, 4]. Рабдомиома — наиболее часто встречаемая в детском возрасте первичная опухоль сердца (36–42 % опухолей, выявляемых на аутопсии [5, 6, 7], и 79 % — в клинической практике [8]). Частота рабдомиом составляет около 1 % из всех изменений сердца, диагностируемых во время пренатального УЗИ, и 75 % всех опухолей сердца, диагностируемых на первом году жизни [9].

При выявлении рабдомиомы у новорожденного в 51–81–96 % [5, 10, 11, 12, 13] случаев в дальнейшем диагностируют туберозный склероз. А при диагностике туберозного склероза по другим признакам в 48–67 % [10, 14] случаев обнаруживаются рабдомиомы сердца. Наиболее высокая частота обнаружения рабдомиомы сердца при туберозном склерозе наблюдается у новорожденных (до 90 %), у взрослых — 20 %.

Более чем у 50 % детей с установленным диагнозом туберозного склероза врачи подтверждают семейные случаи заболевания: это значит, что один или оба родителя имеют очень мягкую форму туберозного склероза. В некоторых случаях диагноз у родителей ставится после выявления рабдомиом у плода (ребенка).

Рис. 10.1. ЭхоКГ плода, четырехкамерная позиция на 27-й неделе гестации. Множественные гомогенные рабдомиомы визуализируются, включая объемное образование в правом предсердии (*1*), рабдомиому в межжелудочковой перегородке (*2*) и в верхушке правого желудочка (*3*). (Иллюстрация взята из статьи Var-Cohen Y., Silka M.J., Sklansky M.S. Neonatal tuberous sclerosis and multiple cardiac arrhythmias. Circulation. 2007;115:e395–e397)
LA — левое предсердие; LV — левый желудочек; RA — правое предсердие; RV — правый желудочек.

Тип наследования — аутосомно-доминантный. Для остальных 50 % пациентов причиной болезни служит новая мутация.

Генетический анализ выявляет два гена, ответственных за симптомокомплекс туберозного склероза: ген TSC1 на хромосоме 9q34 кодирует протеин гамартин, ген TSC2 на хромосоме 16p13 — туберин. Эти белки являются генами-супрессорами, регулирующими рост и дифференцировку развивающихся кардиомиоцитов. Отмечено, что рабдомиомы чаще встречаются при мутации в гене TSC2 (54 %), чем в гене TSC1 (20 %). Для TSC2-мутации характерны более серьезные клинические проявления, возможное прогрессирование болезни [14]. Спорадическое возникновение рабдомиом в сердце может объясняться изменением функции гена TSC2, не приводящим к развитию всего комплекса туберозного склероза [15].

Клинико-морфологические особенности рабдомиом в детском возрасте

Рабдомиомы относятся к так называемым гамартомам (греч. *Hamartia* — ошибка, изъян; термин в 1904 г. предложил Альбрехт (E. Albrecht)) — опухолевидным узловым образованиям, представляющим собой тканевую аномалию развития, возникающую в связи с неправильным формированием эмбриональных тканевых комплексов. Внешне рабдомиомы могут быть округлой или неправильной формы, похожей на «цветную капусту», визуально всегда четко отделены от окружающих тканей. Характеризуются, как правило, смешанным интраэкстрамуральным (глубоко проникая в миокард желудочков) или экстрамуральным ростом. По размерам рабдомиомы варьируют от нескольких миллиметров до нескольких сантиметров. Наибольшие размеры, как абсолютные, так и относительные, свойственны рабдомиомам в неонатальном периоде. Опухоль не имеет капсулы, что в случае необходимости затрудняет их резекцию. Эти неоплазмы никогда не малигнизируются и не метастазируют.

По количеству рабдомиоматозные образования могут быть в виде единичного узла (редко) или множественными (45–92 %) [14, 16]. Локализоваться могут во всех отделах сердца [17, 18], включая клапанный аппарат [19]. Как правило, они располагаются в желудочках, чаще в левом желудочке (68–100 %), чем в правом (66–81 %), межжелудочковой перегородке (38 %), могут обнаруживаться в папиллярных мышцах. В очень редких случаях рабдомиомы могут локализоваться в предсердиях, исходя из межпредсердной перегородки, у соединения правого предсердия с полыми венами, а также на эпикардиальной поверхности сердца [20]. Рабдомиомы чаще внутриполостные (50 %), реже узелки новообразований диффузно распространяются по всему миокарду. Солитарные рабдомиомы чаще локализуются в области верхушки сердца. Чрезвычайно редко встречаются диффузные

рабдомиомы, нарушающие работу сердца массивной несокращающейся тканью и имитирующие кардиомиопатию [18].

Гистологически рабдомиома выглядит отчетливо отграниченным от нормального миокарда узлом, без капсулы (рис. 10.2, *а*). Характерно обнаружение так называемых паукообразных клеток (рис. 10.2, *б*). Клетки по форме округлые или полигональные, увеличенные, со светлой цитоплазмой. Цитоплазма выглядит светлой из-за потери гликогена при стандартной технике изготовления препарата. «Паукообразные» клетки астроциты вакуолизированные, наполненные гликогеном, мукополисахаридами, с центрально расположенным или эксцентричным ядром, зернистой цитоплазмой, встречающимися в цитоплазме миофибриллами с поперечной исчерченностью и тонкими эозинофильными вытяжениями цитоплазмы, идущими от ядра к клеточной мембране. Эти клетки представляют собой дегенерированные рабдомиоциты. Они могут выявляться небольшими скоплениями в миокарде или группироваться с образованием больших узлов. «Паукообразные» клетки окружены нормальными кардиомиоцитами. При электронной микроскопии цитоплазма клеток рабдомиомы наполнена гликогеном и мелкими митохондриями, с бедно

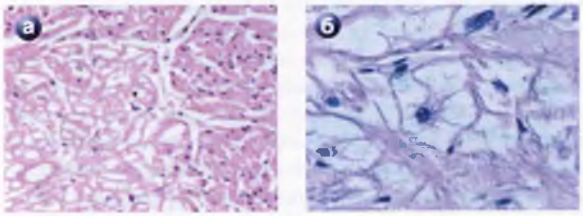

Рис. 10.2. Гистологические препараты рабдомиомы:
а — опухоль занимает левый угол изображения, клетки рабдомиомы хорошо отличимы от нормального миокарда; *б* — типичные «паукообразные» клетки. (Иллюстрации взяты из статьи Flood T.A., Veinot J.P. Cardiac Rhabdomyoma. http://emedicine.medscape.com/article/ 1612571-overview)

развитыми Т-тубулами и фрагментированными саркомерами [20].

Особенности химического состава ткани рабдомиомы дают характерную диагностическую картину при проведении КТ: ткань опухоли сходна по характеристике с миокардом при гликогенозе II типа за счет накопления гликогена [21]. Большие рабдомиомы изредка претерпевают жировое перерождение. Фиброз и кальцификация рабдомиом встречаются редко. Замечено, что рабдомиомы сердца плода, как правило, быстро увеличиваются во время второй половины беременности, достигая максимальных величин и замедляя свой рост к моменту рождения, и останавливаются в росте после рождения. Затем они постепенно уменьшаются в размерах (в 50 %) и со временем даже могут исчезать (до 18 %) [14]. Маленькие опухоли обычно растут пропорционально росту плода, большие могут расти быстрее и приводить к обструкции кровотока, сердечной недостаточности и неиммунной водянке плода. Регрессия опухоли обычно происходит в раннем возрасте: до 4 лет в 70 % случаев, в более старшем возрасте подвергается обратному развитию лишь 17 % опухолей [17, 22]. Регресс опухолей может наблюдаться как в размере, так и в их количестве. Возможное регрессирование опухоли не зависит от начальных размеров, числа и локализации. Рост рабдомиом контролируется регуляторными белками — гамартином и туберином. После 32-й недели гестации в клетках рабдомиомы запускается процесс апоптоза под воздействием регуляторного протеина убихитина, представленного в большом количестве в рабдомиоме. Убихитин стимулирует распад миофиламентов, а начавшийся апоптоз приводит к регрессии опухоли [20].

Описано прогрессирование рабдомиомы с увеличением размеров или возникновением новых опухолей (3,9 %) у лиц женского пола в пубертатном периоде [14], что предположительно объясняется гормональной перестройкой в этом возрасте, аналогичной на

пике роста рабдомиом во II триместре беременности на фоне воздействия материнских трансплацентарных эстрогенов.

Диагностика рабдомиом в педиатрии

Внутриутробная диагностика рабдомиом заключается в рутинном пренатальном УЗИ, которое позволяет выявить опухоль сердца начиная с 20–21-й недели гестации. Рабдомиомы при УЗИ в неонатальном периоде и в первые годы жизни ребенка визуализируются как ограниченные гомогенные образования в полостях сердца или в миокарде, чуть более высокой эхогенности по сравнению с миокардом. Впоследствии при длительном динамическом ультразвуковом наблюдении в большинстве случаев на фоне регрессии рабдомиом они претерпевают видимые изменения и у старших детей обычно выглядят небольшими гиперэхогенными образованиями в толще миокарда, прилегающими к нему, или мелкими вкраплениями в трабекулы желудочков.

Во всех случаях внутриутробной диагностики опухоли у новорожденного должен быть исключен туберозный склероз даже при отсутствии семейного анамнеза. Небольшие опухоли могут быть не видны до 22-й недели гестации, поэтому если известна семейная история, рекомендовано серийное повторное УЗИ через 4 нед. начиная с 20–22-й недели, с особым акцентом на сердце, нервную систему и почки. Необходимо определить количество опухолей, локализацию, размеры, потенциальную возможность вызвать обструкцию кровотока и нарушение функции сердца. Неблагоприятным считается выявление рабдомиом более 2 см в диаметре. Также необходимо оценить ритм сердца для исключения аритмии, тахикардии или блокады.

Так как большинство рабдомиом множественные, подтверждение характера опухоли и диагноза туберозного склероза в этих случаях несомненно и возможно без гистологического анализа [2, 12].

Также подтверждают рабдомиому множественные или одиночные опухоли в сочетании с поражением других органов (ЦНС, почки, кожа). Диагноз несомненен и в случае одиночной опухоли в сочетании с семейным анамнезом туберозного склероза [16]. Установление основного диагноза «туберозный склероз» автоматически определяет прогноз опухоли сердца. Дополнительная диагностика проводится в случае клинически значимой одиночной опухоли и отсутствия уверенности в диагнозе туберозного склероза.

КТ и МРТ, обладая высоким пространственным и контрастным разрешением, позволяют уточнить локализацию и количество рабдомиом, которых нередко оказывается больше, чем по данным УЗИ [16, 18, 20, 21, 23, 24, 25]. Это особенно важно в случаях планирования хирургического вмешательства. Нередко при этом дополнительно выявляются образования в зонах, плохо доступных на УЗИ, — у свободной стенки правого желудочка, в области верхушки правого желудочка [21]. Важная информация — определение степени прорастания в миокард, поскольку эти методики позволяют определить «демаркационную» линию опухоли, отделяющую ее от рабочего миокарда [16]. При КТ и МРТ можно дополнительно получить тканевую характеристику опухоли, что особенно важно в дифференциальной диагностике с другими видами опухолей. На КТ рабдомиома имеет большую плотность по сравнению с миокардом [21]. На МРТ рабдомиома визуализируется как образование с изоинтенсивным МРТ-сигналом на Т1- и нарастанием интенсивности сигнала от опухоли на Т2-последовательности [16]. Эти методы также позволяют выявлять вовлечение головного мозга, почек, печени. Наиболее часто приходится дифференцировать рабдомиомы с фибромой, второй по частоте встречаемости опухоли у детей, для которой характерны низкая плотность по сравнению с миокардом и наличие кальцификатов [21].

Клинические проявления рабдомиомы сердца в детском возрасте

Преобладающее большинство детей (50–80 %) с туберозным склерозом и рабдомиомами сердца, документированными при рождении, не имеют клинических проявлений со стороны сердца [14, 17]. Клинические симптомы рабдомиом у детей различны в зависимости от возраста, относительных размеров и локализации опухоли. Основные симптомы — сердечная недостаточность (в 5,4 % случаев), предсердные и желудочковые аритмии (23 %) [14], блокады сердца, шумы (14,9 %), жидкость в перикарде, кардиомегалия; описаны смертельные случаи как от сердечной недостаточности, так и на фоне нарушений сердечного ритма [4]. Если симптоматика не носит драматический характер и поддается медикаментозной коррекции, то обычно происходит улучшение состояния или полное восстановление функции сердца на фоне регрессии опухоли и относительного роста сердца.

Наиболее тяжелые клинические проявления возникают у плода или в периоде новорожденности. У плода обычно это тяжелая сердечная недостаточность вплоть до водянки [10, 26]. В основе механизма развития тяжелой сердечной недостаточности в преобладающем большинстве случаев лежит обструкция полостей сердца опухолью больших размеров (более 2 см в диаметре) с резким уменьшением объема пораженной сердечной камеры (эффект массы) [10, 14]. Также возможно появление обструкции кровотока в приточных или выводных отделах желудочков при уязвимой локализации рабдомиомы [10, 27], сопровождающееся характерной аускультативной картиной. Это приводит к малому сердечному выбросу. В таких случаях нередко наблюдается внутриутробная смерть плода либо дети рождаются преждевременно с низкой оценкой по шкале Апгар, имеют распространенные отеки и выраженный цианоз. Рабдомиомы в раннем периоде жизни могут также сопровождаться симптоматичными аритмиями, наиболее тяжело

протекающими в этом возрасте в силу возрастной физиологии сердца: желудочковой тахикардией, суправентрикулярной тахикардией и синдромом Вольфа—Паркинсона—Уайта [4, 14, 17, 19, 28–30]. Симптоматичные рабдомиомы имеют неблагоприятный прогноз, приводя к смертности на первой неделе жизни в 53 % случаев и в 78 % на первом году жизни [31]. Следует учитывать, что наличие судорог у таких детей значительно усугубляет состояние ребенка и ухудшает прогноз. Эти неотложные состояния требуют серьезной медикаментозной коррекции. В лечении застойной сердечной недостаточности применяют наряду с классическим подходом (дигоксин, мочегонные препараты) бета-адреноблокаторы, улучшающие расслабление миокарда на фоне урежения ритма и удлинения диастолы. Тяжелые аритмии требуют назначения антиаритмических препаратов [14, 29]. Так как эти симптомы обычно подвергаются обратному развитию на фоне прогнозируемого регресса опухоли, интервенционное лечение обычно откладывают. Хирургическое лечение детей в этом возрасте проводится чрезвычайно редко — в случаях критической обструкции или при клинически тяжелых нарушениях ритма сердца, не поддающихся медикаментозной коррекции [32]. Часто хирургически не удается удалить опухоль целиком из-за отсутствия капсулы и глубокого проникновения рабдомиомы в миокард, но даже в таких случаях достигается хороший клинический результат в силу регрессии опухоли [33]. Сообщается даже о случае трансплантации сердца у младенца с рабдомиомой и массивным поражением миокарда [34]. Доказано, что если опухоль не сопровождается обструкцией или другими клиническими проявлениями в периоде новорожденности, в дальнейшем появление проблем со стороны сердечно-сосудистой системы, связанных с этой рабдомиомой, маловероятно [28]. В случае рождения ребенка с ранее диагностированной рабдомиомой с отсутствием симптомов сердечной недостаточности и аритмии

показано динамическое наблюдение с консультацией специалистов — кардиолога, невролога, уролога, нефролога, дерматолога.

У детей старшего возраста с туберозным склерозом рабдомиомы сердца обычно бессимптомны. Редко могут наблюдаться преходящая блокада левой ножки пучка Гиса, полная атриовентрикулярная блокада, синдром предвозбуждения желудочков [14, 17], предсердная и желудочковая экстрасистолия и тахикардия [35, 36], псевдоишемические изменения на электрокардиограмме (при интрамуральном росте). Описаны случаи прогрессирования аритмии на фоне уменьшения или видимого исчезновения рабдомиомы [37]. Причина аритмии — расположение рабдомиом интрамурально в зонах проводящей системы сердца. Локальное изменение проводящих свойств миокарда приводит к эктопической активности или дополнительной электрической циркуляции. При туберозном склерозе отмечена значительно большая частота встречаемости синдрома предвозбуждения желудочков по сравнению с основной популяцией: 9–0,65 % у больных туберозным склерозом против 0,15 % в общей популяции [17, 38]. В силу потенциальной регрессии опухоли все проявления в этом возрасте относительно благоприятны. Всем детям старшего возраста, особенно лицам женского пола, необходимо проведение динамического УЗИ сердца и ЭКГ, но из-за вариабельной эволюции рабдомиом трудно определить универсальный временной интервал этого наблюдения.

Десятилетний опыт наблюдения и топической диагностики поражений сердца у детей с туберозным склерозом (по данным Детского научно-практического центра диагностики и лечения нарушений ритма сердца)

За период 1998–2009 гг. под нашим наблюдением находилось 167 детей и подростков в возрасте от 2 мес. до 18 лет с подтвержденным диагнозом туберозного склероза, из них 56 % — мальчики и 44 % — девочки. Длительность катамнестического наблюдения составила от 6 мес. до 7 лет. Всем детям проводилась ЭхоКГ и стандартная ЭКГ. Дополнительно некоторым детям проводилось холтеровское 24-часовое ЭКГ-мониторирование при выявлении нарушений сердечного ритма или проводимости по данным стандартной ЭКГ.

При ЭхоКГ рабдомиомы были обнаружены у 114 детей (68 %), при этом частота их выявления у мальчиков была выше, чем у девочек (56 и 44 % соответственно). У двух пациентов опухоль была выявлена еще внутриутробно при плановом скрининговом УЗИ. При их динамическом наблюдении отмечено уменьшение опухолей в размерах после рождения. У одной пациентки с множественными рабдомиомами (в правом и левом желудочках, правом предсердии) имела место симптомная рабдомиома, вызвавшая обструкцию правого предсердия и потребовавшая хирургического удаления опухоли. Истинная выявляемость всех рабдомиом, по нашему мнению, значительно выше и определяется прежде всего техническими характеристиками УЗ-сканеров, частотными возможностями УЗ-датчиков, а также квалификацией врача-исследователя (рис. 10.3, 10.4). Не всегда возможно выявить мелкие опухолевидные образования, особенно в

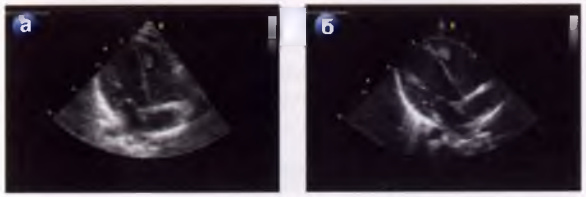

Рис. 10.3. ЭхоКГ в стандартной апикальной четырехкамерной позиции:
а — в обычном режиме (частота датчика 3,5 МГц); *б* — в гармоническом режиме (частота датчика 7 МГц). Множественные рабдомиомы в правом и левом желудочке

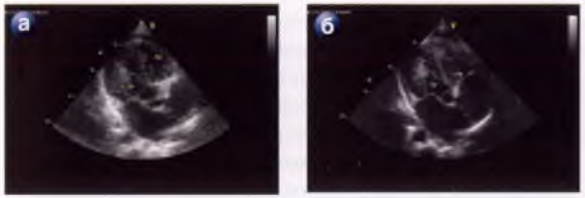

Рис. 10.4. ЭхоКГ в стандартной апикальной пятикамерной позиции:
а — в обычном режиме (частота датчика 3,5 МГц); *б* — в гармоническом режиме (частота датчика 7 МГц). Множественные рабдомиомы в правом и левом желудочке (указаны стрелками)

участках миокарда, трудно доступных для визуализации при ЭхоКГ.

При количественной характеристике значительно преобладали множественные рабдомиомы (61 % случаев), в то время как одиночные опухоли диагностированы только у 39 % больных. В группе детей с множественными рабдомиомами преобладали лица мужского пола (59 %), а при единичных опухолях распределение по полу было одинаковым (рис. 10.5).

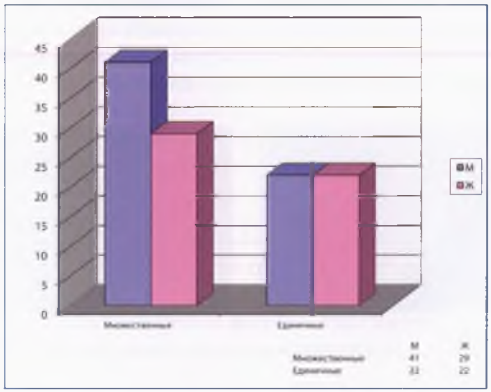

Рис. 10.5. Распределение детей с множественными и одиночными рабдомиомами по полу

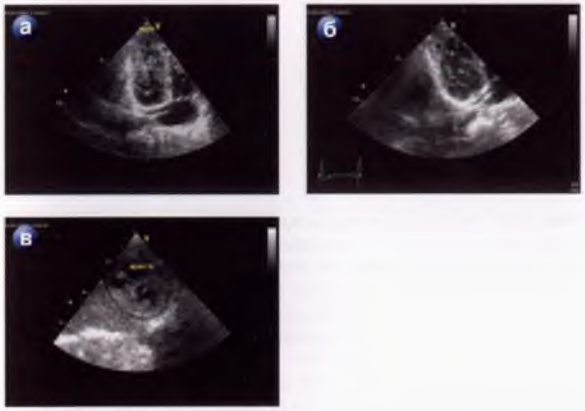

Рис. 10.6. ЭхоКГ диффузной рабдомиомы (указана стрелкой) в левом желудочке:
а — в стандартной апикальной четырехкамерной позиции; *б* — в нестандартной апикальной двухкамерной позиции; *в* — в стандартной парастернальной позиции короткой оси левого желудочка на уровне папиллярных мышц с четкой демаркационной линией (указана стрелками)

Количество и размеры рабдомиом значительно варьируют: определяются массивные (более 10 мм) и мелкие образования, нередко соединенные между собой, различной формы, с четко очерченными контурами. Преимущественно имеют экстрамуральное или интраэкстрамуральное расположение. В нашем наблюдении у одного пациента диффузная, объемная рабдомиома имела интрамуральный рост, приводя к нарушению глобальной сократительной функции миокарда, что первоначально расценивалось как проявление гипертрофической кардиомиопатии (рис. 10.6, 10.7). По данным ЭхоКГ, в том числе с помощью 3D-реконструкции, выявлена четкая демаркационная линия, отделяющая опухоль от здорового миокарда (рис. 10.8).

Рабдомиомы могут располагаться во всех отделах сердца (рис. 10.9). Преимущественная локализация

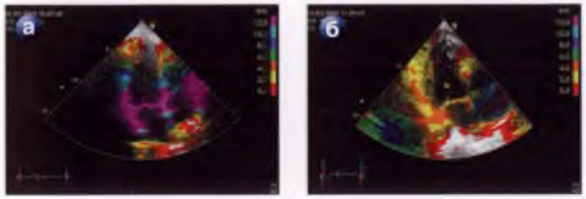

Рис. 10.7. ЭхоКГ отслеживания движения тканей в режиме тканевого допплера (Tissue tracking):
а — нормальное движение тканей с распределением цвета от фиолетового в базальном отделе желудочков (соответствует максимальной амплитуде движения 10–12 мм) до белого цвета в области верхушки (соответствует минимальной амплитуде движения); *б* — резкое нарушение движения тканей левого желудочка при диффузной рабдомиоме левого желудочка (желто-оранжевая окраска) на фоне нормального движения миокарда правого желудочка (фиолетовый цвет в базальных отделах)

Рис. 10.8. ЭхоКГ в режиме 3D-реконструкции в стандартной апикальной двухкамерной позиции. Четкая визуализация демаркационной линии (указана стрелками), отделяющая рабдомиому от здорового миокарда

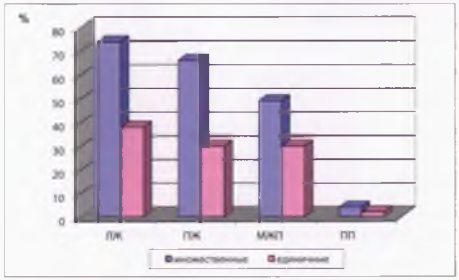

Рис. 10.9. Распределение рабдомиом по локализации в различных отделах сердца в группах детей с множественными и одиночными рабдомиомами

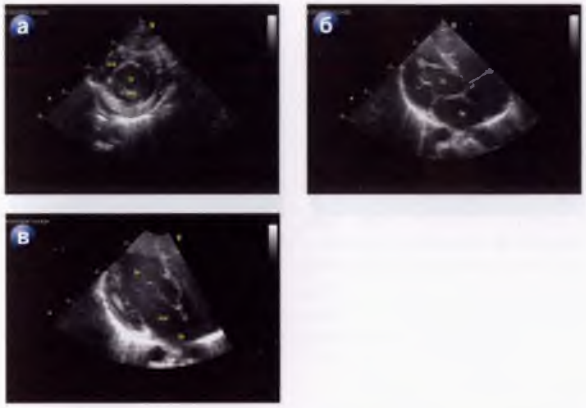

Рис. 10.10. ЭхоКГ одиночной рабдомиомы округлой формы, с четкими контурами в левом желудочке в папиллярной мышце (указана стрелкой):
а — в стандартной парастернальной позиции короткой оси левого желудочка на уровне митрального клапана; *б* — в стандартной апикальной четырехкамерной позиции; *в* — в нестандартной апикальной четырехкамерной позиции, одиночная рабдомиома в задней стенке левого желудочка

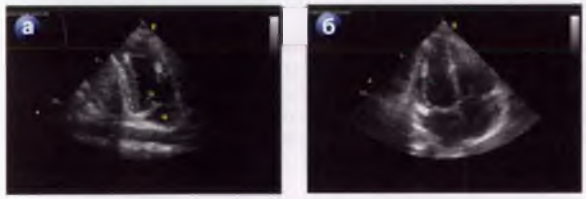

Рис. 10.11. ЭхоКГ двух рабдомиом в полости левого желудочка (указаны стрелками), овоидной формы, с четкими контурами:
а — в стандартной апикальной двухкамерной позиции; *б* — в стандартной апикальной четырехкамерной позиции

как одиночных (рис. 10.10), так и множественных рабдомиом (рис. 10.11) — левый желудочек: область верхушки, задней стенки, папиллярных мышц, в области

Рис. 10.12. ЭхоКГ в нестандартной апикальной четырехкамерной позиции. Две рабдомиомы в правом желудочке (указаны стрелками), неправильной округлой формы, с четкими контурами

Рис. 10.13. ЭхоКГ в нестандартной субкостальной позиции. Одиночная рабдомиома округлой формы, с четкими контурами в правом желудочке (указана стрелкой)

Рис. 10.14. ЭхоКГ массивной рабдомиомы (указана стрелкой) в полости правого желудочка, приводящая к его обструкции, овоидной формы, с четкими контурами:
а — в стандартной парастернальной позиции по длинной оси приточного отдела правого желудочка; *б* — в нестандартной парастернальной позиции по короткой оси на уровне папиллярных мышц левого желудочка

трабекул. В правом желудочке рабдомиомы чаще всего локализуются в области верхушки (рис. 10.12, 10.13) и могут значительно варьировать по количеству, форме и размерам, приводя в редких случаях к обструкции (рис. 10.14). Множественные рабдомиомы в большинстве случаев располагаются в правом и левом желудочках (рис. 10.15–10.17). Расположение опухоли в различных отделах межжелудочковой перегородки также определяется достаточно часто (49 % — при

Рис. 10.15. ЭхоКГ в стандартной апикальной четырехкамерной позиции. Рабдомиомы в левом и правом желудочках (указаны стрелками), округлой формы, с четкими контурами

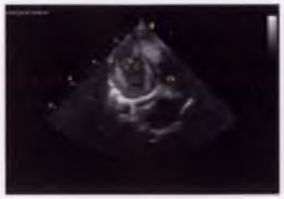

Рис. 10.16. ЭхоКГ в нестандартной апикальной четырехкамерной позиции. Множественные рабдомиомы в правом и левом желудочках (указаны стрелками)

Рис. 10.17. ЭхоКГ в пятикамерной позиции из субкостального доступа. Рабдомиомы (указаны стрелками) в левом и правом желудочках, неправильной формы, с четкими контурами

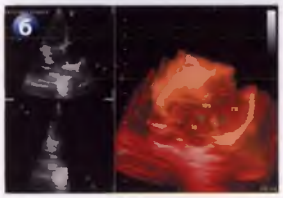

Рис. 10.18. ЭхоКГ одиночной рабдомиомы в межпредсердной перегородке (указана стрелкой):
а — в стандартной апикальной четырехкамерной позиции; *б* — в режиме 3D-реконструкции

множественных и 30 % — при одиночных рабдомиомах). Редкой локализацией опухоли служит межпредсердная перегородка (рис. 10.18): в наших наблюдениях 4 случая, 3 из которых у детей с множественными

Рис. 10.19. ЭхоКГ в нестандартной апикальной двухкамерной позиции. Множественные рабдомиомы (указаны стрелками) в левом желудочке, неправильной формы, с четкими контурами, неоднородность эхоструктуры миокарда

Рис. 10.20. ЭхоКГ в нестандартной апикальной двухкамерной позиции. Множественные рабдомиомы (указаны стрелками) в левом желудочке, неправильной формы, с нечеткими контурами, выраженная неоднородность эхоструктуры миокарда и папиллярных мышц

Рис. 10.21. ЭхоКГ в нестандартной апикальной четырехкамерной позиции. Множественные мелкие рабдомиомы (указаны стрелками) в левом желудочке, соединенные хаотически расположенными хордами и трабекулами

Рис. 10.22. ЭхоКГ в стандартной позиции, парастернальный доступ короткой оси левого желудочка на уровне папиллярных мышц. Множественные рабдомиомы неправильной формы с четкими контурами в левом желудочке (указаны стрелками), массивная опухоль в правом желудочке, выраженная неоднородность эхоструктуры папиллярных мышц

рабдомиомами. Для детей, страдающих туберозным склерозом, характерна выраженная неоднородность, иногда «зернистость» эхоструктуры миокарда, повышенная трабекулярность желудочков и, в некото-

Рис. 10.23. ЭхоКГ в нестандартной апикальной четырехкамерной позиции. Выраженная неоднородность эхоструктуры миокарда задней стенки левого желудочка (указана стрелкой)

рых случаях, хаотическое расположение трабекул (рис. 10.19–10.23).

Нарушения сердечного ритма и проводимости по данным стандартной ЭКГ выявлены у 31 (18 %) ребенка из 167 детей с туберозным склерозом (табл. 10.1). Обращает на себя внимание отсутствие сердечных аритмий у детей без рабдомиом. Среди детей с рабдомиомами нарушения ритма сердца выявлены у 27 % (31 ребенок из 114 детей с рабдомиомами). Следует отметить, что частота встречаемости феномена предвозбуждения желудочков (ЭКГ-феномен Вольфа—Паркинсона—Уйата) составила 5,4 % среди всех детей с туберозным склерозом, достигая 8 % у детей с рабдомиомами, что значительно выше, чем в общей популяции (0,15 %), и согласуется с данными других исследователей. Только 1 ребенок имел клинические проявления в виде приступов пароксизмальной тахикардии на первом году жизни, потребовавших назначения антиаритмической терапии. Показания к интервенционному лечению аналогичны таковым у здоровых детей: клинически и гемодинамически значимые приступы пароксизмальной тахикардии; наличие синкопальных состояний во время приступа тахикардии; неэффективность антиаритмической терапии.

Неспецифические нарушения процесса реполяризации отмечены у 5 % детей с рабдомиомами. У одной пациентки, имевшей нарушение сердечного ритма в виде желудочковой экстрасистолии, выявлена характерная особенность по данным поверхностного ЭКГ-картирования (рис. 10.24) в виде выраженного нарушения процесса реполяризации в зоне локали-

Таблица 10.1

Нарушения сердечного ритма и проводимости у детей с туберозным склерозом (n = 31) [2]

Нозологическая форма	Количество детей
ЭКГ-феномен Вольфа—Паркинсона—Уайта	9
Синдром слабости (дисфункция) синусового узла	10
Блокада передней/задней ветви левой ножки пучка Гиса	2
Желудочковая экстрасистолия/тахикардия	3
Суправентрикулярная экстрасистолия	3
Атриовентрикулярная блокада I степени	4

зации опухоли (с аномальным распространением возбуждения миокарда); при анализе процесса деполяризации (на экстрасистоле) именно в этой зоне определялась самая ранняя точка аномальной активации миокарда. Данное исследование подтвердило прямую связь между рабдомиомой и наличием желудочковой экстрасистолии. Высокая представленность желудочковой экстрасистолии в сочетании с аритмогенной дисфункцией миокарда в виде дилатации полостей сердца и снижения сократительной функции миокарда служит показанием для консультации кардиохирурга и решения вопроса о необходимости проведения радиочастотной катетерной абляции аритмогенного очага.

Среди сопутствующих аномалий развития сердца и сосудов, выявленных у 13 (7,8 %) пациентов с туберозным склерозом, следует отметить наличие открытого артериального протока (2 пациента), недостаточность аортального клапана I–II степени (6 пациентов), недостаточность митрального клапана (2 пациента), коронаро-легочную или коронаро-левожелудочковую фистулы (3 пациента). Выявленные пороки развития не имели клинической симптоматики и не требовали активной медикаментозной или хирургической коррекции.

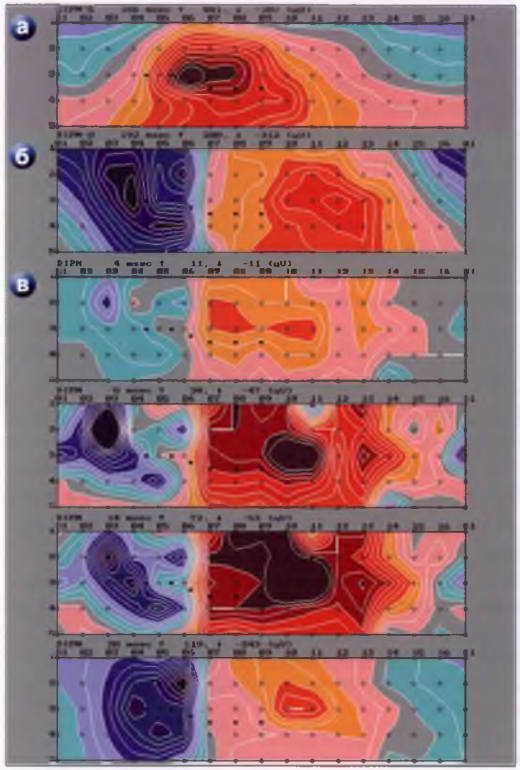

Рис. 10.24. Поверхностное ЭКГ-картирование, изопотенциальные карты:
а — нормальная изопотенциальная карта процесса реполяризации миокарда желудочков; *б* — патологическая изопотенциальная карта процесса реполяризации в области рабдомиомы (увеличенная зона отрицательных потенциалов в проекции передней стенки правого желудочка и межжелудочковой перегородки — синий цвет); *в* — последовательность изопотенциальных карт на 4, 8, 14, 20-й мс процесса деполяризации на желудочковой экстрасистоле с началом аномального возбуждения миокарда из правого желудочка (совпадает с аналогичной зоной нарушенного процесса реполяризации в области рабдомиомы)

У 69,3 % всех наблюдаемых нами детей рабдомиомы были бессимптомными. В процессе наблюдения достоверно определяли уменьшение количества и размеров опухолевых узлов, но полного их исчезновения мы не отметили ни у одного пациента. Возможно, это происходит в более позднем возрасте, который находится за пределами компетенции педиатров.

У 31 (27,2 %) ребенка с туберозным склерозом имели место нарушения сердечного ритма и проводимости, но лишь двум из них потребовалось медикаментозное и интервенционное лечение нарушения ритма.

У остальных 4 (3,5 %) детей ведущим симптомом была обструкция камер сердца массивной рабдомиомой или сердечная недостаточность. В одном случае потребовалась хирургическая резекция одной из опухолей (в правом предсердии). У двух других пациентов (в возрасте 2 и 5 мес.) с рабдомиомой в правом желудочке и его умеренной обструкцией в процессе роста детей отмечалось достоверное уменьшение размеров опухоли и исчезновение обструкции. Один ребенок с диффузной опухолью левого желудочка получает симптоматическое лечение сердечной недостаточности.

Таким образом, на основании комплексного анализа особенностей формирования, диагностики, течения и прогноза рабдомиом у детей с туберозным склерозом нами предложен алгоритм наблюдения за данной группой пациентов (рис. 10.25).

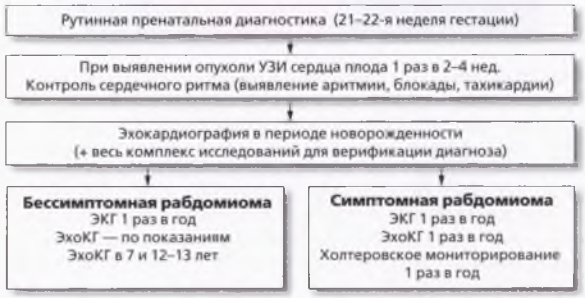

Рис. 10.25. Алгоритм наблюдения детей с подозрением или подтвержденным туберозным склерозом

Литература

1. *Jozwiak S., Schwartz R.A., Krysicka Janniger C., Bielicka-Cymerman J.* Usefulness of diagnostic criteria of tuberous sclerosis complex in pediatric patients. J. Child Neurol. 2000;15:652–659.
2. *Jozwiak S., Domanka-Pakiela D., Kwiatkowski D., Kotulska K.* Multiple cardiac rhabdomyomas as a sole symptom of tuberous sclerosis complex: a case report with molecular confirmation. J. Child Neurol. 2005;20:988–989.
3. *Chao A.S., Chao A., Wang T.H. et al.* Outcome of antenatally diagnosed cardiac rhabdomyoma: case series and a meta-analysis. Ultrasound Obstet. Gynecol. 2008;31(3):289–295.
4. *Pipitone S., Mongiovi M., Grillo R. et al.* Cardiac rhabdomyoma in intrauterine life: clinical features and natural history. A case series and review of published reports. Ital. Heart. J 2002;3:48–52.
5. *Nadas A.S., Ellison R.C.* Cardiac tumors in infancy. Am. J. Cardiol. 1968;21:363–366.
6. *Becker A.E.* Primary heart tumors in the pediatric age group: a review of salient pathologic features relevant for clinicians. Pediatr Cardiol. 2000;21:317–323.
7. *Butany J., Nair V., Naseemuddin A. et al.* Cardiac tumors: diagnosis and management. Lancet Oncol. 2005;6:219–228.
8. *Freedom R.M., Lee K.J., MacDonald C., Taylor G.* Selected aspects of cardiac tumors in infancy and childhood. Pediatr. Cardiol. 2000;21:299–316.
9. *Marx G.R.* Cardiac tumors. *In:* Emmanouilides GC, Riemenschneider TA, Allen HD, Gutgesell HP, eds. Heart Disease in Infants, Children, and Adolescents. 5th ed. Baltimore, Md: Williams & Wilkins. 1995:1773–1785.
10. *Webb D.W., Thomas R.D., Osborne J.P.* Cardiac rhabdomyoma and their association with tuberous sclerosis. Arch. Dis. Child. 1993;68:367–370.
11. *Harding C.O., Pagon R.A.* Incidence of tuberous sclerosis in patients with cardiac rhabdomyoma. Am. J. Med. Genet. 1990;37(4):443–446.
12. *Bosi G., Lintermans J.P., Pellegrino P.A. et al.* The natural history of cardiac rhabdomyoma with and without tuberous sclerosis. Acta Paediatr. 1996;85:928–931.
13. *Bader R.S., Chitayat D., Kelly E. et al.* Fetal rhabdomyoma: prenatal diagnosis, clinical outcome, and incidence of associated tuberous sclerosis complex. J. Pediatr. 2003;143(5):620–624.
14. *Jozwiak S., Kotulska K., Kasprzyk-Obara J. et al.* Clinical and genotype studies of cardiac tumors in 154 patients with tuberous sclerosis complex. Pediatrics. 2006;118(4):e1146–1151.

15. *Northrup H., Sing Au K.* Tuberous Sclerosis Complex *In:* Gene Reviews site. 2009.
16. *Beghetti M., Gow R.M., Haney I. et al.* Pediatric primary benign cardiac tumors: A 15-year review. Am. Heart. J. 1997;134:1107–1114.
17. *Nir A., Tajik A.J., Freeman W.K. et al.* Tuberous sclerosis and cardiac rhabdomyoma. Am. J. Cardiol. 1995;76:419–421.
18. *Jozwiak S., Kawalec W, Dluzewska J. et al.* Cardiac tumors in tuberous sclerosis: their incidence and course. Eur. J. Pediatr. 1994;153:155–157.
19. *Bosi G., Lintermans J.P., Pellegrino P.A. et al.* The natural history of cardiac rhabdomyoma with and without tuberous sclerosis. Acta Paediatr. 1996;85(8):928–931.
20. *Flood T.A., Veinot J.P.* Cardiac Rhabdomyoma. http://emedicine.medscape.com/article/ 1612571-overview.
21. *Sugiyama H., Naito H., Tsukano Sb. et al.* Evaluation of cardiac tumors in children by electron-beam computed tomography. Rhabdomyoma and Fibroma. Circ. J. 2005;69:1352–1356.
22. *Dimario F.J., Diana D., Leopold H., Chameides L.* Evolution of Cardiac Rhabdomyoma in Tuberous Sclerosis Complex. Clin. Pediatr. 1996;35:615–619.
23. *Kivelitz D.E., Muebler M., Rake A. et al.* MRI of cardiac rhabdomyoma in the fetus. Eur. Radiol. 2004;14:1513–1516.
24. *Kellenberger C.F., Zoo Shi-Foon, Valsangiocomo Buchel E.R.* Cardiovascular MR imaging in neonates and infants with congenital heart disease. RadioGraphics. 2007;27:5–18.
25. *Grebenc M.L., Rosado de Christenson M.L., Burke A.P. et al.* Primary cardiac and pericardial neoplasms: radiologic-pathologic correlation. RadioGraphics. 2000;20:1073–1103.
26. *King J.A., Stamilio D.M.* Maternal and fetal tuberous sclerosis complicating pregnancy: a case report and overview of the literature. Am. J. Perinatol. 2005;22(2):103–108.
27. *Ibrahim C.P.H., Thakker P., Miller P.A., Barron D.* Cardiac rhabdomyoma presenting as left ventricular outflow tract obstruction in a neonate. Interactive Cardiovascular and Thoracic Surgery. 2003;2:572–574.
28. *Jayakar P.B., Stanwick R.S., Seshia S.S.* Tuberous sclerosis and Wolf-Parkinson-White syndrome. J. Pediatr. 1986;108:259–260.
29. *Muhler E.G., Kienast W., Turniski-Harder V., von Bernuth G.* Arrhythmias in infants and children with primary cardiac tumours. Eur. Heart J. 1994;15(7):915–921.
30. *Var-Cohen Y., Silka M.J., Sklansky M.S.* Neonatal tuberous sclerosis and multiple cardiac arrhythmias. Circulation. 2007;115: e395–e397.
31. *Fenoglio J.J. Jr, McAllister H.A. Jr, Ferrans V.* Cardiac rhabdomyoma: a clinico-pathologic and electron microscopic study. Am. J. Cardiol. 1976;38:241–251.
32. *Stiller B., Hetzer R., Meyer R. et al.* Primary cardiac tumours: when is surgery necessary? Eur. J. Cardiothorac. Surg. 2001;20:1002–1006.

33. *Di Liang C., Ko S.F., Huang S.C.* Echocardiographic evaluation of cardiac rhabdomyoma in infants and children. J. Clin. Ultrasound. 2000;28:381–386.
34. *Demkow M., Sorensen K., Whitehead B.F. et al.* Heart transplantation in an infant with rhabdomyoma. Pediatr. Cardiol. 1995;16:204–206.
35. *Bittner H.B., Sharma A.D., Landolfo K.P.* Surgical resection of an intracardiac rhabdomyoma. Case report. Ann. Thorac. Surg. 2000;70:2156–2158.
36. *Шарыкин А.С., Шилыковская Е.В., Навроцкая Т.К., Климанова Е.В.* Нарушения сердечного ритма при рабдомиоме сердца у детей с туберозным склерозом. Российский вестник перинатологии и педиатрии.2007;3:48.
37. *De Wilde H., Benatar A.* Cardiac rhabdomyoma with long-term conduction abnormality: Progression from pre-excitation to bundle branch block and finally complete heart block. Transplant Proc. 2007;38(9):2823–2824.
38. *O Callaghan F.J.K., Clarke A.C., Joffe H. et al.* Tuberous sclerosis complex and Wolff-Parkinson-White syndrome. Arch. Dis. Child. 1998;78:159–162.

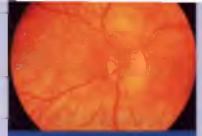

11 глава

ОФТАЛЬМОЛОГИЧЕСКИЕ ПРОЯВЛЕНИЯ

И.М. Мосин, И.Г. Балаян

Офтальмологические нарушения выявляют приблизительно у 70 % больных туберозным склерозом. Они включают гамартомы сетчатки, атрофию зрительного нерва, колобомы диска зрительного нерва, хориоидеи и радужки (рис. 11.1), нарушения пигментации радужки и глазного дна, изменения сосудов сетчатки, катаракту, субконъюнктивальные узелки и ангиофибромы век [1–9]. В связи с этим офтальмологическое обследование играет важную роль при верификации туберозного склероза.

«Шагреневые» бляшки определяются приблизительно у 20 % больных и обычно располагаются на коже век и пояснично-крестцовой области. «Шагреневые» бляшки выглядят как слегка возвышающиеся над окружающей поверхностью участки утолщения кожи светло-коричневого или серовато-зеленого цвета (гистологически представляют собой участки фиброматозной инфильтрации кожи). Как правило, они встречаются у больных старше 10 лет, хотя могут выявляться и при рождении.

Гамартомы сетчатки при туберозном склерозе определяются более чем у 50 % больных. Встречаются как одно-, так и двусторонние гамартомы. Билатеральные поражения отмечаются примерно у половины пациентов [2, 10]. У некоторых больных гамартомы сетчатки могут быть первым и единственным клиническим проявлением туберозного склероза [11, 12]. Обнаружить гамартомы у детей с туберозным склерозом можно уже в первые дни жизни. M. Shami и соавт. [12] описали гамартому сетчатки у 7-дневного младенца с туберозным склерозом.

Рис. 11.1. Колобома радужки (*а, б*) и хориоидеи (*в*)

Существуют три типа ретинальных гамартом. Гамартомы первого типа — полупрозрачные плоские округлые образования с гладкой поверхностью (рис. 11.2–11.3). Эти образования — наиболее распространенный вид офтальмологических нарушений: их обнаруживают у 55–70 % больных туберозным склерозом с вовлечением в патологический процесс глаз [2, 9].

Гамартомы второго типа — более крупные проминирующие блестящие многоузелковые образования, часто содержащие кальций, их диагностируют у 46–55 % пациентов с изменениями глаз на фоне туберозного склероза (рис. 11.3–11.9). Они имеют несколько ассоциативных названий: «волчья ягода», «кетовая икра» и др. [9]. Диаметр гамартом второго типа варьирует от 0,5 до 4 РД, высота может достигать 2,2 мм. Гамартомы второго типа в 80 % случаев располагаются около диска зрительного нерва (на расстоянии менее 2 РД) или вдоль его края (см. рис. 11.5, 11.6) [9]. В таких случаях гамартомы напо-

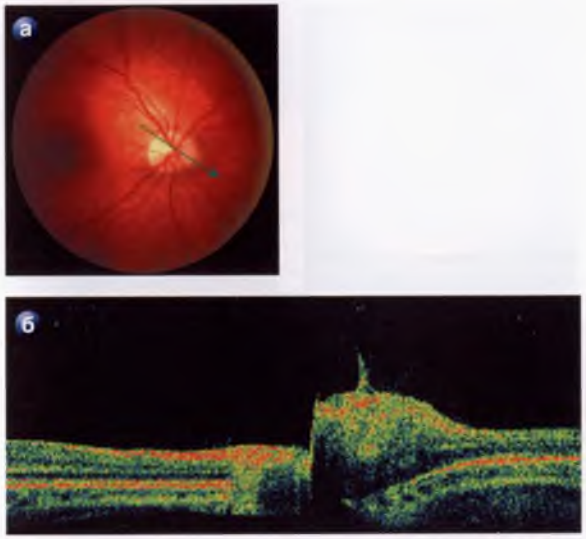

Рис. 11.2. Глазное дно (*а*) и результаты оптической когерентной томографии (*б*) ребенка с туберозным склерозом и юкстапапиллярной гамартомой 1-го типа:
а — прозрачное, почти плоское образование, примыкающее к краю диска зрительного нерва в секторах 3–5 часов (зеленая стрелка указывает расположение скана при оптической когерентной томографии); *б* — незначительно проминирующее образование, состоящее из зон умеренной и высокой рефлективности в нижненосовом сегменте диска. Образование расположено в проекции слоя нервных волокон. Можно видеть постепенный тангенциальный переход от гамартомы к интактной перипапиллярной сетчатке

минают гигантские друзы. Как правило, гамартомы второго типа перекрывают лежащие под ними сосуды сетчатки (см. рис. 11.4, 11.6).

Гамартомы третьего типа объединяют признаки гамартом первого и второго типов. Такие гамартомы наблюдаются примерно в 14 % случаев. У 30–35 % пациентов на одном глазу могут развиться несколько гамартом различного типа (рис. 11.7, 11.10) [2, 13].

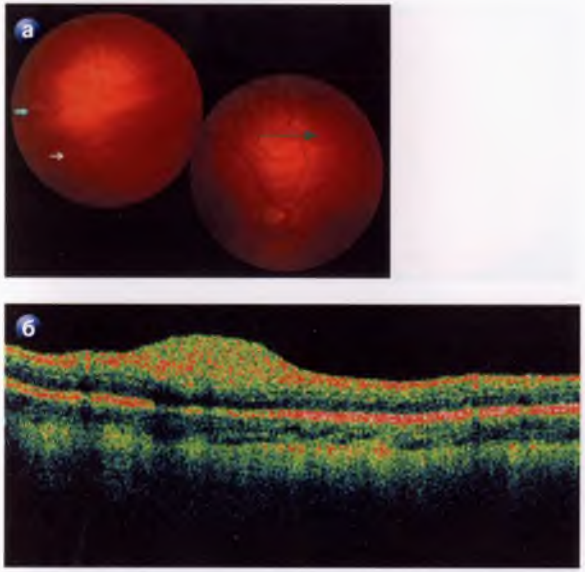

Рис. 11.3. Глазное дно (*а*) и результаты оптической когерентной томографии (*б*) ребенка 8 лет с туберозным склерозом и множественными гамартомами сетчатки:
а — прозрачная гамартома 1-го типа, расположенная на средней периферии (над ней проходит зеленая стрелка); гамартома 2-го типа (указана голубой стрелкой); очажок депигментации, «пробитый компостером» (белая стрелка); *б* — срез через гамартому 1-го типа (ход среза указан зеленой стрелкой): незначительно проминирующее образование в проекции слоя нервных волокон сетчатки (определяется плавный тангенциальный переход от гамартомы к интактной сетчатке)

Гамартомы всех типов характеризуются эндофитным ростом. В ходе гистологических исследований установлено, что гамартомы сетчатки представляют собой сеть вытянутых глиальных астроцитов и кровеносных сосудов, локализующихся преимущественно во внутренних слоях сетчатки. Сосудистая сеть в гамартомах хорошо видна при флюоресцентной ангиографии.

Рис. 11.4. Полупрозрачная гамартома 2-го типа, примыкающая к диску зрительного нерва в секторах 11–1 час. Образование содержит гиалиновые включения и частично перекрывает сосуды в перипапиллярной области

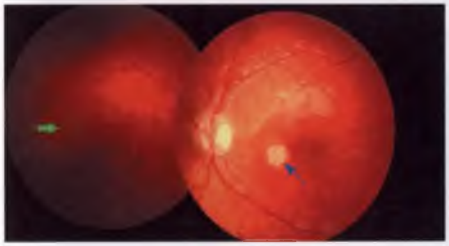

Рис. 11.5. Глазное дно 7-летнего мальчика с туберозным склерозом. Полупрозрачная гамартома 1-го типа, расположенная на расстоянии 4 РД от диска зрительного нерва (указана зеленой стрелкой), и гамартома 2-го типа (тип «кетовой икры», указана голубой стрелкой) в парамакулярной области

В некоторых случаях с течением времени гамартомы подвергаются кистозной дегенерации, в них формируются гиалиновые и кальциевые включения [2, 3, 14].

У большинства больных гамартомы существуют бессимптомно и не претерпевают изменений в течение жизни или постепенно регрессируют. У пациентов с крупными гамартомами могут определяться дефекты в поле зрения (см. рис. 11.7, *г*). В нескольких публикациях, анализирующих результаты длительного (от 19 до 34 лет) наблюдения 93 больных туберозным склерозом с гамартомами сетчатки, установлено, что приблизительно у 10 % из них происходит бессимптомное прогрессирование ретинальных из-

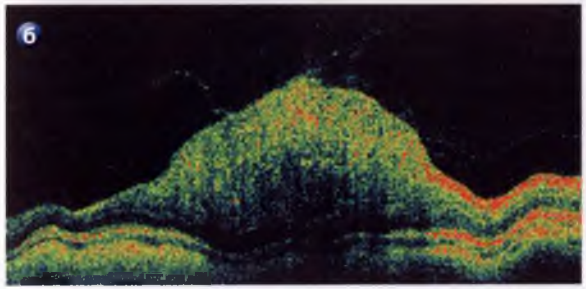

Рис. 11.6. Глазное дно (*а*) и результаты оптической когерентной томографии (*б*) 4-летнего мальчика с туберозным склерозом:
а — гамартома 2-го типа, примыкающая к диску зрительного нерва и частично перекрывающая сосуды в перипапиллярной области. Вертикальная стрелка указывает расположение среза при оптической когерентной томографии; *б* — проминирующее образование неравномерной рефлективности, расположенное в слое нервных волокон сетчатки. Имеются признаки витреоретинальной адгезии

менений: плоские гамартомы сетчатки с течением времени увеличиваются по высоте, в некоторых гамартомах появляются ранее отсутствовавшие или дополнительные кальцификаты [2, 15, 16].

Изредка у больных с гамартомами сетчатки развиваются осложнения, сопровождающиеся снижением зрения: субретинальная экссудация, макулярный отек, кровоизлияния в стекловидное тело, неоваску-

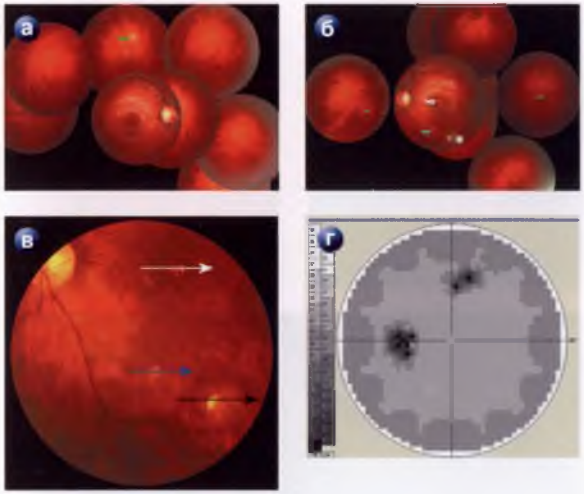

Рис. 11.7. Глазное дно правого (*а*) и левого (*б, в*) глаз, результаты периметрии (*г*) и оптической когерентной томографии (*д, е, ж*) мальчика 11 лет с туберозным склерозом. Острота зрения правого глаза — 1,0, левого — 0,3:
а — гамартома 1-го типа (указана стрелкой); *б* — сочетание гамартом 1-го (указана зеленой стрелкой), 2-го (голубая стрелка), 3-го типа (указана звездочкой) и участка депигментации, «пробитого компостером», в фовеа (белая стрелка); *в* — увеличенный фрагмент глазного дна левого глаза, на котором можно видеть гамартомы 2-го и 3-го типа и «пробитый компостером» очаг в фовеа. Стрелками указаны расположения срезов при оптической когерентной томографии; *г* — дефект в поле зрения левого глаза, соответствующий проекции крупной гамартомы 3-го типа; *д* — горизонтальный срез через гамартому 2-го типа: проминирующее образование, неоднородное по структуре (определяются участки высокой, умеренной и низкой рефлективности), в слое нервных волокон. Витреоретинальная адгезия; *е* — срез через гамартому 3-го типа: проминирующее образование, в котором определяются участки высокой и умеренной рефлективности, расположенное в слое нервных волокон. Кальцинат имеет вид включения высокой рефлективности, образующего вертикальную тень. На поверхности гамартомы эпиретинальная мембрана; *ж* — срез через участок депигментации в фовеа (очаг, «пробитый компостером»): локусы снижения рефлективности и истончения в проекции комплекса «пигментный эпителий сетчатки–мембрана Бруха–хориокапилляры», отсутствие третьей высокорефлективной полосы, соответствующей сочленению внутренних и наружных сегментов фоторецепторов, в фовеа

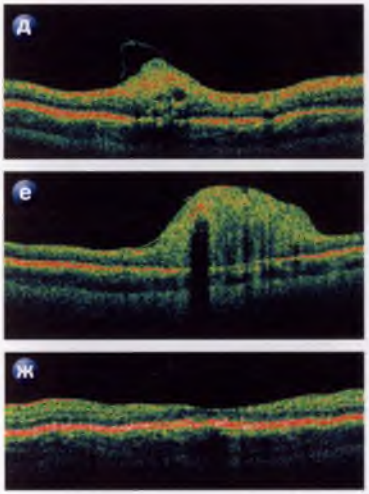

лярная глаукома [17–19]. Чаще такие осложнения отмечены у больных с гамартомами 1-го типа.

В некоторых случаях астроцитарные гамартомы сетчатки могут имитировать хориоретинит [20]. Под нашим наблюдением находилась 4-летняя девочка с туберозным склерозом, верифицированным при молекулярных генетических исследованиях, у которой были обнаружены необычные витреоретинальные изменения (рис. 11.8): астроцитарная гамартома диска зрительного нерва, помутнения в стекловидном теле, «пробитые компостером» хориоретинальные очаги депигментации, участки гипертрофии пигментного эпителия сетчатки и проминирующая темная гамартома на периферии сетчатки, напоминающая зону интра- и экстраретинальной пролиферации с пигментацией. При КТ у ребенка были обнаружены множественные интракраниальные кальцификаты, незначительное расширение боковых желудочков на уровне тел, удлинение затылочных рогов боковых желудочков (см. рис. 11.8, *г*).

Следующее по частоте выявления после гамартом сетчатки поражение глаз у больных туберозным склерозом — ***округлые очажки депигментации на глазном дне*** (см. рис. 11.10; 11.7, *в, ж*; 11.8, *в*). Очаги хориоретинальной депигментации имеют четко очерченные границы. Их диаметр варьирует от 0,1 до 1,5 РД. В литературе эти округлые хориоретинальные очаги депигментации, благодаря их ассоциативному сходству, называют очагами депигментации, «пробитыми компостером» [9]. Очаги хориоретинальной депигментации определяются у 37–39 % больных туберозным склерозом, тогда как у здоровых лиц аналогичные очаги встречаются лишь в 6 % случаях [1, 9, 21]. Обычно зоны хориоретинальной депигментации располагаются на средней периферии (см. рис. 11.10), реже — в макуле (см. рис. 11.7) и заднем полюсе (см. рис. 11.8). Таким образом, в спорных случаях обнаружение «пробитых компостером» хориоретинальных очагов депигментации можно трактовать как диагно-

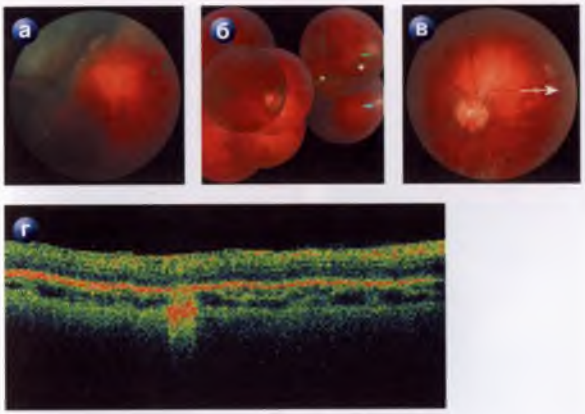

Рис. 11.8. Глазное дно правого (*а, б*) и левого (*в*) глаз, оптическая когерентная томография (*г*) девочки 4 лет с туберозным склерозом. Острота зрения правого глаза — 0,8 (рефракционная амблиопия), левого — 1,0:
а — гамартома сетчатки, напоминающая зону экстраретинальной пролиферации после перенесенного хориоретинита; *б* — глазное дно определяется за флером, обусловленным помутнениями в стекловидном теле. Гамартомы 1-го (зеленая стрелка) и 2-го типа (голубая стрелка), участки гипертрофии пигментного эпителия сетчатки (звездочки); *в* — «пробитый компостером» очаг депигментации в фовеа. Стрелкой указано расположение среза при оптической когерентной томографии; *г* — горизонтальный срез через участок депигментации в фовеа (очаг, «пробитый компостером»): локусы снижения рефлективности и истончения в проекции комплекса «пигментный эпителий сетчатки–мембрана Бруха–хориокапилляры», в проекции хориоидеи определяются два высокорефлективных очага, вероятно, представляющих собой фоновую гиперрефлективность хориоидеи ниже дефектов пигментного эпителия сетчатки

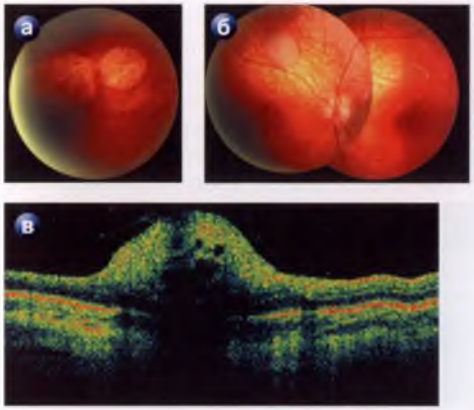

Рис. 11.9. Глазное дно правого (*а*) и левого (*б*) глаз, данные оптической когерентной томографии (*в*) девочки 6 лет с туберозным склерозом:
а — мультифокальная гипертрофия пигментного эпителия на периферии сетчатки; *б* — гамартома сетчатки 2-го типа; *в* — проминирующее неоднородное образование высокой рефлективности с кистообразными низкорефлективными включениями, витреоретинальная адгезия

стический критерий в пользу туберозного склероза [21].

Другой тип нарушений пигментации сетчатки при туберозном склерозе — солитарная или мультифокальная формы гипертрофии пигментного эпителия сетчатки (рис. 11.9, *а*), наблюдаемые у 9 % больных [21].

Крайне редко у больных туберозным склерозом выявляют гигантоклеточные астроцитомы (гамартомы) сетчатки (рис. 11.11, 11.12), состоящие из крупных клеток с изобильной цитоплазмой и плеоморфными ядрами, напоминающие по морфологическому строению субэпендимальные образования. Гигантоклеточные астроцитомы обычно локализуются в перипапиллярной области, их диаметр может достигать 5–6 РД, а высота — 4 мм [11, 22].

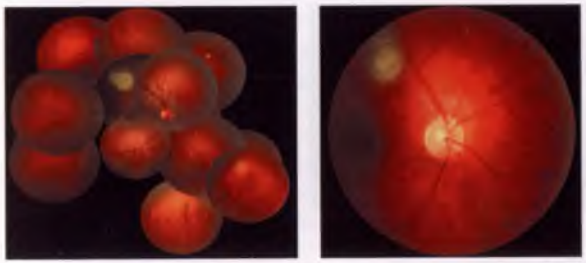

Рис. 11.10. Гамартомы сетчатки 1-го и 2-го типа и очаг депигментации на периферии глазного дна

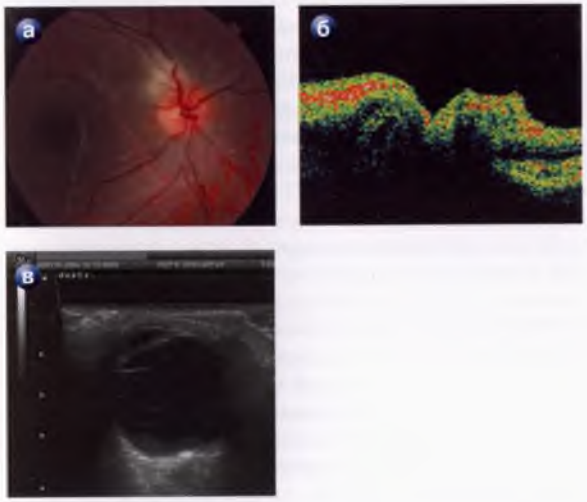

Рис. 11.11. Глазное дно (*а*), результаты оптической когерентной томографии (*б*) и В-эхографии (*в*) глазного яблока ребенка с туберозным склерозом и гигантоклеточной астроцитомой сетчатки:
а — перипапиллярная астроцитома сетчатки; *б* — высокорефлективное образование, примыкающее к диску зрительного нерва; *в* — гиперэхогенное образование в заднем полюсе глазного яблока

Рис. 11.12. Гигантоклеточная астроцитома сетчатки у 4-летнего мальчика с туберозным склерозом

Диагностика

Диагноз устанавливают на основании характерных экстраокулярных признаков заболевания и изменений на глазном дне. В ряде случаев прозрачные мелкие гамартомы первого типа могут не определяться при прямой или обратной офтальмоскопии. Более точно локализовать субклинические прозрачные гамартомы сетчатки, определить их границы и уровень проминенции можно при помощи оптической когерентной томографии, позволяющей получить изображение сетчатки и диска зрительного нерва *in vivo* с расширением 3–10 мкм [23–25]. В настоящее время оптическая когерентная томография — наиболее чувствительный и информативный метод, применяемый для мониторинга изменений сетчатки и диска зрительного нерва у больных туберозным склерозом.

Прозрачные гамартомы первого типа располагаются в слое нервных волокон сетчатки (см. рис. 11.2, 11.3), имеется постепенный тангенциальный переход в направлении от гамартомы к нормальной сетчатке. Подлежащие нейроэпителий и пигментный эпителий сетчатки выглядят интактными [21].

Кальцифицированные гамартомы второго типа также выглядят как высокорефлективные образования в проекции внутренних слоев сетчатки (см. рис. 11.5, 11.8). Из-за их высокой оптической плотности подлежащие слои сетчатки не определяются. Кальцифицированные гамартомы второго типа обладают аутофлюоресценцией (фильтр 675–715 нм, возбуждение 500–610 нм) [25].

Дифференциальная диагностика

Гамартомы сетчатки необходимо дифференцировать от ретинобластомы и амеланоцитарной меланомы хориоидеи.

При оптической когерентной томографии ретинобластомы характеризуются резким обрывом тела опухоли на границе с интактной сетчаткой (в отличие от постепенного перехода, наблюдаемого при гамартомах первого и второго типа) [23, 24].

Лечение

В лечении больные туберозным склерозом, как правило, не нуждаются, т. к. гамартомы сетчатки обычно не влияют на центральное зрение. При развитии у больных с гамартомами сетчатки осложнений, сопровождающихся снижением зрения, например серозной отслойки сетчатки в макуле, можно использовать следующую тактику ведения. Больного целесообразно наблюдать, используя для контроля оптическую когерентную томографию, в течение 1–2 мес., т. к. известны случаи относительно быстрой (в пределах 4 нед.) самопроизвольной регрессии серозной макулярной отслойки у больных туберозным склерозом и с парафовеальными гамартомами первого типа [26, 27] или парапапиллярной гамартомой второго типа [18]. Одновременно можно применять перорально и/или местно ингибиторы карбоангидразы (при отсутствии противопоказаний). Если в процессе непродолжительного наблюдения регресса серозной отслойки сетчатки не произойдет, то целесообразно проведение лазерной коагуляции [1].

При развитии экссудативной отслойки сетчатки большинство авторов предпочитают безотлагательное проведение лазерной коагуляции или фотодинамической терапии [19, 28, 29]. Самопроизвольные постепенные регрессия отслойки сетчатки и рассасывание экссудата возможны, но в подобных ситуациях может отмечаться существенное снижение остроты зрения [20].

S. Mennel и соавт. [29] наблюдали подростка с туберозным склерозом, у которого справа были обнаружены множественные гамартомы первого типа и одна гамартома третьего типа. В возрасте 22 лет у больного вокруг экстрафовеолярной гамартомы первого типа развилась макулярная отслойка сетчатки. В макуле были обнаружены отложения экссудата и радиальные складки сетчатки. Пациент жаловался на метаморфопсии, его острота зрения снизилась до 0,25. После 7-недельного наблюдения острота зрения упала до 0,1, а площадь отслойки сетчатки увеличилась. В связи с нарастанием ретинальных изменений больному была проведена фотодинамическая терапия. Уже через 2 нед. после ее проведения отслойка сетчатки полностью регрессировала, а острота зрения пациента увеличилась до 0,4 [29]. Интересно, что через 4 года после проведения фотодинамической терапии авторы установили у этого больного не только отсутствие отслойки сетчатки и полную резорбцию экссудата, но и значительное уменьшение диаметра и высоты гамартомы! Острота зрения правого глаза у этого больного возросла до 0,6 [30].

Офтальмологический прогноз

Офтальмологический прогноз у большинства детей с туберозным склерозом благоприятный. Функциональные результаты ведения определяются наличием (или отсутствием) аметропий, косоглазия и ретинальных осложнений, которые могут приводить к значительному снижению центрального зрения. Кроме того, фатальные зрительные нарушения могут развиваться у больных с интракраниальными новообразованиями или интракраниальными аневризмами [6, 31] вследствие компрессионных, ишемических и геморрагических повреждений прегеникулярных и/или постгеникулярных зрительных путей, последующего формирования атрофии зрительного нерва.

Аномалии рефракции и/или косоглазие, обусловливающие стойкие нарушения зрения вследствие зрительной депривации, встречаются приблизительно у 60 % детей с туберозным склерозом [21]. Учитывая высокую частоту этих отклонений, ранняя коррекция аметропий и косоглазия — важные этапы в реабилитации детей, страдающих туберозным склерозом.

Литература

1. *Мосин И.М.* Факоматозы. В кн.: Наследственные и врожденные заболевания сетчатки и зрительного нерва. Под ред. А.М. Шамшиновой. М., 2001:325–351.
2. *Nyboer J.H., Robertson D.M., Gomez M.R.* Retinal lesions in tuberous sclerosis. Arch. Ophthalmol. 1976;94(8):1277–1280.
3. *Robertson D.M.* Ophthalmic findings. In: Ed. Gomez M.R.: Tuberous Sclerosis. New York: Raven Press, 1979.
4. *Lucchese N.J., Goldberg M.F.* Iris and fundus pigmentary changes in tuberous sclerosis. J. Pediatr. Ophthalmol. Strabism. 1981;18(1):45–46.
5. *Gutman I., Dunn D., Behrens M. et al.* Hypopigmented iris spot: an early sign of tuberous sclerosis. Ophthalmology. 1982;89(8):1155–1159.
6. *Guttman M., Tanen S.M., Lambert C.D.* Visual loss secondary to a giant aneurysm in a patient with tuberous sclerosis. Can. J. Neurol. Sci. 1984;11(5):472–474.
7. *Richard J.M.* The Phakomatoses: neurocutaneus disorders. In: Ed. Wright K.W.: Pediatric ophthalmology and strabismus. St. Louis: Mosby, 1995:673–687.
8. *Al Hindi H., Subach B., Hamilton R.L.* 7 year old girl with seizures. Brain Pathol. 1997;7(3):1023–1024.
9. *Rowley S.A., O'Callaghan F.J., Osborne J.P.* Ophthalmic manifestations of tuberous sclerosis: a population-base study. Brit. J. Ophthalmol. 2001;85(4):420–423.
10. *Gelisken F., Gelisken O., Sadikoglu Y.* Tuberous sclerosis: ocular findings and their correlation with cranial computed tomography. Bull. Soc. Belge Ophthalmol. 1990;238(1):111–121.
11. *Margo C.E., Barletta J.P., Staman J.A.* Giant cell astrocitoma of the retina in tuberous sclerosis. Retina. 1993;13(2):155–159.
12. *Shami M.J., Benedict W.L., Myers M.* Early manifestation of retinal hamartomas in tuberous sclerosis. Amer. J. Ophthalmol. 1993;115(4):539–540.
13. *Gomez M.R.* Tuberous sclerosis complex. New York: Oxford Univer. Press, 1999.
14. *Shields J.A., Shields C.L.* Intraocular tumors: atlas and textbook. Philadelphia: Lippincott Williams & Wilkins, 2008:405–428.
15. *Herwig M., Laqua H.* Klinisches bild und verlaufsbeobachtungen beim astrozytaren hamartom der netzhaut und der papille. Monatsbl. Augenheilkd. 1984;184(2):115–120.

16. *Zimmer-Galler I.E., Robertson D.M.* Longterm observation of retinal lesions in tuberous sclerosis. Am. J. Ophthalmol. 1995;113(3):318–324.
17. *Kroll A.J., Ricker D.P., Robb R.M., Albert D.M.* Vitreous haemorrhage complicating retinal retinal astrocytic hamartoma. Surv. Ophthalmol. 1981;26(1):31–38.
18. *Sahli O., Sickenberg M., Pignet B.* Hamartome astrocytaire parafoveal exudatif associe a une sclerose tuberous de Bourneville evolution spontaneous. Monatsbl. Augenheilkd. 1997;210(4):332–333.
19. *Vrabec T.R., Augsburger J.J.* Exudative retinal detachment due to non-calcified retinal astrocytic hamartoma. Am. J. Ophthalmol. 2003;136(7):952–954.
20. *Jost B.F., Olk R.J.* Atipical retinitis proliferans, retinal teleangiectasis and vitreous haemorrhage in a patient with tuberous sclerosis. Retina. 1986;6(1):53–56.
21. *Мосин И.М., Балаян И.Г.* Изменения заднего отрезка глаза у детей с туберозным склерозом. Науч. труды Российского общенацион. офтальмологического форума. М., 2009:173–176.
22. *Jakobiec F.A., Brodie S.E., Haik B., Iwamoto T.* Giant cell astrocytoma of the retina. A tumor of possible Mueller cell origin. Ophthalmology. 1983;90(12):1565–1567.
23. *Мосин И.М.* Оптическая когерентная томография. В кн.: Клиническая физиология зрения. Под ред. А.М. Шамшиновой. М., 2006:785–858.
24. *Shields C.L., Mashayekhi A., Luo C.K. et al.* Optical coherence tomography in children: analysis of 44 eyes with intraocular tumors and simulating conditions. J. Pediatr. Ophthalmol. & Strabism. 2004;41(6):338–344.
25. *Soliman W., Larsen M., Sander B. et al.* Optical coherence tomography of astrocytic hamartomas in tuberous sclerosis. Acta Ophthalmol. Scand. 2007;85(4):454–455.
26. *Panzo G.J., Meyers S.M., Gutman F.A. et al.* Spontaneous regression of parafoveal exudates and serous retinal detachment in a patient with tuberous sclerosis and retinal astrocytoma. Retina. 1984;4(5):243–245.
27. *Lee S.J., Kim Y.H., Lee J.H. et al.* Development of parafoveal exudates and serous retinal detachment in a pregnant woman with tuberous sclerosis. Gynecol. Obstet. Invest. 2002;53(2):188–190.
28. *Bloom S.M., Mahl C.F.* Photocoagulation for serous detachment of the macula secondary to retinal astrocytoma. Retina. 1991;11(6):416–422.
29. *Mennel S., Hausmann N., Meyer C.H., Peter S.* Photodynamic therapy for exudative hamartoma in tuberous sclerosis. Arch. Ophthalmol. 2006;124(4):597–599.
30. *Mennel S., Meyer C.H., Peter S. et al.* Current treatment modalities for exudative retinal hamartomas secondary to tuberous sclerosis: review of the literature. Acta Ophthalmol. Scand. 2007;85(2):127–132.
31. *Shelton J.B., Ramakrishnaiah R., Glasier C.M., Phillips P.H.* Cavernous sinus syndrome from an internal carotid artery aneurysm in an infant with tuberous sclerosis. J. AAPOS. 2011;15(4):389–391.

12 глава

ПОРАЖЕНИЕ ПОЧЕК

О.В. Катышева

Частота встречаемости поражения почек при туберозном склерозе высока: по данным 2 крупных европейских исследований, от 60 до 80 % [1]. Патология почек, как правило, прогрессирующая, ведет к формированию хронической почечной недостаточности, занимающей второе место в структуре смертности при туберозном склерозе после патологии нервной системы. Около 1 млн больных туберозным склерозом в мире страдают хронической почечной недостаточностью. По данным клиники Мауо, почечная недостаточность занимает лидирующее место в смертности у взрослых пациентов, больных туберозным склерозом [2].

Структура патологии почек

Типичным поражением почек служат солидные образования — ангиомиолипомы и кисты (табл. 12.1). К редким видам патологии относятся онкоцитома, почечноклеточный рак, а также неопухолевые заболевания: нефролитиаз, фокально-сегментарный гломерулосклероз, сосудистые дисплазии, мезангио-капиллярный гломерулонефрит.

Таблица 12.1

Виды почечной патологии при туберозном склерозе [2]

Виды поражения	Количество больных, *n* = 95
Патология почек (всего)	51 (54%)
Ангиомиолипома	45 (47%)
Кисты	17 (18%)
Ангиомиолипомы + кисты	11 (12%)
Отсутствие поражения почек	44 (46%)

Рис. 12.1. Ангилмиолипомы почек (УЗИ)

Ангиомиолипома (АМЛ) – наиболее часто встречающееся поражение почек при туберозном склерозе, являющееся одним из главных его диагностических признаков, при условии множественности и двустороннем поражении почек (рис. 12.1, 12.2). АМЛ чаще выявляются во второй декаде жизни, однако описан случай диагностики АМЛ у ребенка раннего возраста. Как правило, наиболее интенсивный рост АМЛ происходит в пубертатном периоде и юношестве и замедляется у взрослых [3]. При обследовании

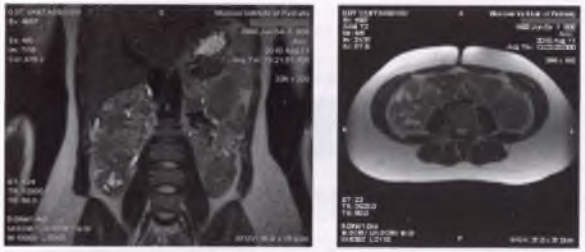

Рис. 12.2. Ангиомиолипомы почек (КТ)

детей с туберозным склерозом в возрасте 10 лет у 55 % выявлена патология почек, из которых 80 % составляли АМЛ.

АМЛ относятся к семейству периваскулярных эпителиоидных опухолей и состоят из вариабельных количественно эпителиоидных и гладкомышечных клеток, аномальных сосудов и жировой ткани. Клетки АМЛ экспрессируют на поверхности маркеры HMB45 и меланин А, в норме присутствующие только на меланоцитах [4]. Дифференцировка клеток может варьировать от случая к случаю. В каждом отдельном случае один из типов клеток может доминировать. Наиболее часто в АМЛ превалирует жировая ткань. Трудность в диагностике представляют АМЛ, бедные жиром, состоящие преимущественно из эпителиоидных клеток, что вынуждает проводить дифференциальный диагноз с почечной карциномой [5]. АМЛ, ассоциированные с туберозным склерозом, чаще находятся в почках, но могут определяться и в других органах (преимущественно в печени, а также в селезенке, яичниках, фаллопиевых трубах, семенных канатиках, толстой кишке) [6]. АМЛ экспрессируют рецепторы к эстрогену и прогестерону и ассоциируются с ЛАМ легких, представляющим прогрессирующее кистозное поражение легких, встречающееся преимущественно у женщин.

Почечные АМЛ ассоциируются с двумя типами повреждений:

1. Острое жизнеугрожающее состояние — ретроперитонеальное кровотечение со всеми признаками внутренней кровопотери: холодный пот, артериальная гипотония, слабость; у 20 % возникает постгеморрагический шок (синдром Вундерлиха). Это состояние требует немедленного хирургического вмешательства. Как правило, производится частичная или тотальная нефрэктомия. Риск кровотечения из АМЛ составляет от 25 до 50 %, коррелирует с диаметром опухоли 4–5 см и более, прямо пропорционален размерам АМЛ и содержанию в них микро- и макроаневризм. Размеры

Таблица 12.2

Структура клинических проявлений почечной ангиомиолипомы [9]

Клинические проявления	Число больных, %
Боли в поясничной области	27,5
Забрюшинные кровотечения	11
Пальпируемая опухоль	23,1
Гематурия	3
Лихорадка	6,6
Повышение АД	11
Потеря аппетита	1
Слабость	12
Снижение массы тела	2,2
Инфекционно-воспалительная патология мочевых путей	7,6
Бессимптомное течение	35,1

АМЛ могут достигать 30 см в диаметре. При микроскопическом исследовании удаленной почки в участках ткани, выглядевших на разрезе нормальными, выявляются микроангиомиолипомы или микрокисты, а при иммуногистохимическом исследовании среди нормальной ткани — отдельные клетки, дающие положительную окраску на HMB45 и меланин А.

2. Второй тип поражения связан с конгломерацией нескольких АМЛ, инфильтративным ростом их в окружающую ткань, сдавлением паренхимы, что приводит к постепенному бессимптомному формированию хронической почечной недостаточности [7], а также к нарушению уродинамики, инфекции мочевой системы и редко к тромбозу почечной вены [8]. Однако функция почек чаще всего длительно не бывает нарушенной даже у больных с массивными двусторонними АМЛ (табл. 12.2).

Данные о способности к метастазированию АМЛ противоречивы [10, 11].

Поликистоз почек. Кисты почек при туберозном склерозе определяются в 20–45 % случаев и отмечаются при мутации как гена TSC1, так и TSC2 (рис. 12.3). Кистозное поражение варьирует от микрокистоза, не определяемого при УЗИ и диагностируемого только при биопсии почки, до типичного поликистозного фенотипа. Кисты могут развиваться в любом отделе нефрона, быть как единичными, так и множественными. Отличительной чертой кист при туберозном скле-

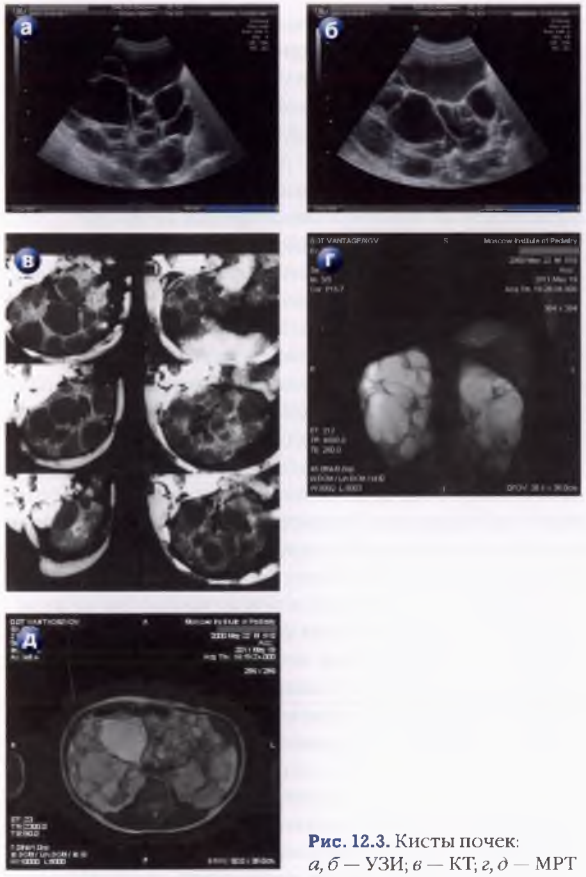

Рис. 12.3. Кисты почек:
а, б — УЗИ; *в* — КТ; *г, д* — МРТ

розе служит гиперплазия клеток канальцевого эпителия, которые имеют специфические и уникальные, не встречающиеся при других видах кист черты: плотная эозинофильная цитоплазма, крупное гиперхромное ядро с неровными контурами и выделяющимся ядрышком [4]. Гиперплазия и пролиферация этих клеток ведет к замедлению тока ультрафильтрата плазмы и расширению вышележащих отделов нефрона.

В настоящее время установлена роль в кистогенезе нарушения функции ресничек тубулярного эпителия (цилиарная гипотеза). Этот фактор имеет значение и при туберозном склерозе. Установлена связь между гамартином, туберином, полицистином-1 и состоянием длины ресничек в клетках-предшественницах нефротелия [12]. При мутации генов туберозного склероза имеется укорочение ресничек нефротелия, нарушение полярности клеток, что также приводит к замедлению тока жидкости в канальцах и их кистозному расширению. Установлено, что полицистин-1 и туберин связываются друг с другом посредством COOH-групп [13]. Предполагается, что туберин контролирует перемещение полицистина-1 на поверхность клеточных мембран, регулируя его функцию.

Кистозное поражение почек проявляется в 2 вариантах. У большинства пациентов кисты относительно невелики по размерам и не представляют значительного риска для здоровья. Однако в 2–5 % случаев у больных имеют место изменения, аналогичные таковым при аутосомно-доминантной поликистозной болезни. Это связано с сочетанной делецией генов TSC2 и PKD1, расположенных на коротком плече хромосомы 16 и непосредственно прилегающих к друг другу [14, 15]. При этом патология почек проявляет себя в более раннем возрасте, может быть диагностирована пренатально при УЗИ плода и протекает более тяжело, чем при аутосомно-доминантной поликистозной болезни, связанной только с мутацией гена PKD1. Кисты интенсивно растут, достигая 5 см и более в диаметре, приводя к артериальной гипертензии и хронической

почечной недостаточности уже к подростковому возрасту. Очевидно, потеря экспрессии клетками почечного эпителия туберина и полицистина дает синергический эффект в процессе цистогенеза [16]. Наряду с гигантскими кистами в почках этих больных имеются и множественные АМЛ.

К более редкому поражению почек (менее 2 % больных) относится ***карцинома***. Средний возраст выявления карциномы при туберзном склерозе — 28 лет (в более молодом возрасте, чем в популяции) [10], однако имеются сообщения о диагностике этой патологии у детей, описан один случай у младенца [17]. Подозрение на почечноклеточный рак возникает при наличии при УЗИ солидного образования с неровными контурами, неоднородного по структуре, бедного жировой тканью. Для уточнения диагноза показано проведение МРТ. В ряде случаев необходима биопсия образования. При стандартной окраске гематоксилином-эозином клеточный состав АМЛ, бедной жировой тканью, и почечной карциномы неотличим. Для дифференциальной диагностики необходимо иммуногистохимическое исследование. Наличие положительной окраски на HMB45 и меланин А служит диагностическим маркером АМЛ и позволяет исключить почечноклеточный рак [4]. Однако биопсия почки может быть осложнена кровотечением из обильно васкуляризованной АМЛ или диссеминацией клеток почечной карциномы.

Редкой доброкачественной опухолью почек является ***онкоцитома***. При туберозном склерзе она встречается чаще, чем в популяции. Онкоцитома преимущественно состоит из эпителиоидных клеток и является доброкачественной.

К редким неопухолевым поражениям почек относятся сосудистые дисплазии, пороки почечной ткани, мембрано-пролиферативный гломерулонефрит, фокально-сегментарный гломерулосклероз и нефролитиаз. Фокально-сегментарный гломерулосклероз возникает после частичной или тотальной нефрэктомии

вследствие гиперфильтрации в оставшихся нефронах и ведет к прогрессирующему снижению почечной функции.

Больные туберозным склерозом предрасположены к развитию нефролитиаза. Последний часто развивается на фоне приема противосудорожного препарата топиромата, который ингибирует карбоангидразу, что ведет к снижению экскреции цитрата. Другим фактором, увеличивающим риск развития нефролитиаза, служит поликистоз почек, при котором нарушается функция канальцев, что ведет к гипоцитратурии и гиперкальциурии [5].

При сопоставлении молекулярно-генетических исследований и клинических проявлений патологии почек отмечено преобладание мутаций в гене TSC2 (50,1 %) над TSC1 (24,4 %) (табл. 12.3). У 16,9 % больных с типичной клинической картиной туберозного склероза не выявлены стандартные мутации. При наличии полиморфизма в гене TSC2 имеет место более доброкачественное течение заболевания.

Генотип при туберозном склерозе существенно влияет на фенотипические проявления почечного поражения [18]: при мутации гена TSC2 кисты и АМЛ бывают более крупными, чаще поражают обе почки, чаще встречается сочетание АМЛ и кист. Больные, не имеющие типичных мутаций, по выраженности клинических проявлений почечной патологии занимают промежуточное положение между пациентами с мутациями в генах TSC1 и TSC2.

Таким образом, результаты молекулярно-генетического исследования служат важным предиктором прогноза заболевания.

АМЛ чаще и в большем количестве встречаются у женщин, чем у мужчин, в то время как развитие кист не зависит от пола. У женщин также более часто выявляются АМЛ в обеих почках и сочетание АМЛ с кистами (табл. 12.4).

Больные туберозным склерозом требуют регулярного мониторирования состояния мочевыводящей

Таблица 12.3

Сравнительная характеристика поражения почек при туберозном склерозе в зависимости от генотипа [19]

	Мутация TSC1 (n = 36)	Мутация TSC2 (n = 75)	Недифференцированная мутация (n = 23)
АМЛ	8 (22,2 %)	45 (60 %)	11(7,8 %)
1	5 (62,5 %)	1 (2,2 %)	2 (8,2 %)
2–4	2 (25 %)	1 (2,2 %)	0
> 4	1 (12,5 %)	43 (95,6 %)	9 (81,8 %)
Двустороннее поражение	2 (25 %)	44 (97,8 %)	9 (81,8 %)
Кисты	6 (16,7 %)	23 (30,7 %)	6 (26,1 %)
1	4 (66,7 %)	7 (30,4 %)	0
2–4	0	2 (8,7 %)	2 (33,3 %)
>4	1 (16,7 %)	13 (56,5 %)	4 (66,7 %)
Двустороннее поражение	1 (16,7 %)	12 (52,2 %)	4 (66,7 %)
АМЛ + кисты	2 (5,6 %)	19 (25,3 %)	0
Почечная карцинома	1 (2,8 %)	2 (2,7 %)	0

системы: до 5-летнего возраста УЗИ почек 1 раз в год, далее при нормальных данных УЗИ — 1 раз в 2 года, а при выявлении АМЛ или кист — 1 раз в год. При подозрении на почечноклеточный рак — МРТ с контролем 1 раз в 6 мес. или чаще по показаниям. При быстром росте множественных АМЛ, поликистозе — регулярный контроль функции почек и артериального давления.

Лечение поражений почек

Консервативная терапия заболеваний почек до недавнего времени была только симптоматической: постоянный прием гипотензивных средств (препаратами выбора были ингибиторы ангиотензин-превращающего фермента и блокаторы рецепторов ангиотензина-1), посиндромная терапия хронической почечной недостаточности, а в дальнейшем хрониче-

Таблица 12.4

Влияние пола на поражение почек при туберозном склерозе [19]

	Мужчины (n = 68)	Женщины (n = 66)
АМЛ	25 (36,6 %)	39 (59,1 %)
1	1 (4 %)	7 (17,9 %)
2–4	1 (4 %)	2 (5,1 %)
> 4	23 (92,0 %)	30 (76,9 %)
Двустороннее поражение	23 (92 %)	32 (82,1 %)
Кисты	15 (22 %)	20 (30,3 %)
1	4 (26,7 %)	9 (45 %)
2–4	2 (13,3 %)	0
>4	8 (53,3 %)	10 (50 %)
Двустороннее поражение	8 (53,3 %)	9 (45 %)
АМЛ + кисты	7 (10,3 %)	17 (25,8 %)

ский гемодиализ и трансплантация. Хирургическая тактика в отношении АМЛ была выжидательной и заключалась в тотальной или частичной нефрэктомии при массивных АМЛ или при жизнеугрожающих кровотечениях. Последнее десятилетие подходы как к консервативному, так и хирургическому лечению существенно изменились.

При лечении АМЛ в настоящее время приоритетны менее инвазивные органосохраняющие методы [4, 5]. Хирургическая тактика с выжидательной сменилась на упреждающую: применяются селективная артериальная эмболизация, выполняемая при ангиографии, радиочастотная или криодеструкция АМЛ. Эти методы имеют меньший риск осложнений, максимально сохраняют функционирующую паренхиму и дают возможность предотвратить кровотечение из сосудов АМЛ. Селективная эмболизация проводится с использованием различных материалов: абсолютный спирт, частицы поливинилового спирта, желатиновая губка и др. [8, 9]. Недостаток ее состоит в возникновении большого объема некротических масс, вызывающих так называемый постэмболизационный синдром: боли в животе, тошнота, рвота. Лечение постэмболизационного синдрома заключается в однократном введении преднизолона 250 мг/м^2 (максимальная доза 260 мг) с последующим назначением преднизолона внутрь 2 мг/кг/сут на 2 дня с последующей постепенной отменой в течение 2 нед. [20]. Проведение селективной эмболизации способствует уменьшению размеров АМЛ, ее склерозированию и в дальнейшем, при необходимости, более легкому ее оперативному удалению. Открытая операция применяется в тех случаях, когда другие методы не могут быть использованы: при остром массивном кровотечении, неконтролируемой артериальной гипертензии, связанной с нефункционирующей почкой.

Благодаря изучению регулирующей роли белков туберина и гамартина в генезе опухолеобразования (рост и пролиферация клеток и их выживаемость) в связи с их супрессивным действием на mTOR1-фактор стало возможным применение ингибитора mTOR рапамицина при лечении туберозного склероза. В настоящее время проходят мультицентровые исследования по применению препаратов рапамицина при АМЛ почек. По результатам исследований, у большинства больных, получавших препараты рапамицина в течение 1 года, существенно уменьшились размеры АМЛ (на 20–80 % от исходных величин). Доза подбиралась с целью достижения концентрации в сыворотке крови 5–15 нг/мл. Через год после отмены препарата у большинства пациентов средние размеры АМЛ увеличились на 28–86 % от исходной, хотя у некоторых больных уменьшение размеров опухоли сохранялось и после отмены терапии [21].

В настоящее время ведутся экспериментальные работы по лечению туберозного склероза препаратами интерферона [22], антителами к факторам роста (анти-VEGF и др.) Другой потенциальной группой препаратов могут стать ингибиторы фарнезил-трансферазы, которая необходима для активации Rheb-фактора — главного регулятора киназной активности mTOR.

При сочетанной мутации в генах TSC2 и PKD1 возможно изучение действия препаратов, направленных на уменьшение роста кист в почках. К ним относятся антагонисты V2-рецепторов вазопрессина (толваптан), модуляторы клеточного гомеостаза Ca++ (трипголид), ингибиторов тирозинкиназы (росковитин), аналогов соматостатина (октреотид).

Литература

1. *O'Callaghan F.J., Noakes M.J., Martin C.N., Jsborn J.P.* An epidemiological study of renal pathology in tuberous sclerosis complex. BJU Int. 2004;94:853–857.
2. *Stillwell T.J., Gomez M.R., Kelalis P.P.* Renal lesion in tuberous sclerosis. J. Urol. 1987;138:477–481.
3. *Ewalt D.H., Sheffield E., Sparagana S.P. et al.* Renal lesion growth in children with tuberous sclerosis complex. J. Urol. 1998;160:141–145.
4. *Siroky B J., Hong Y., Bissler J.J.* Clinical and Molecular Insights into Tuberous Sclerosis Complex Renal Disease. Pediatr. Nephrol. 2011;26:839–852.
5. *Dixon B.P., Hulbert J.C., Bissler J.J.* Tuberous Sclerosis Complex Renal Disease. Nephron Exp Nephrol. 2011;118(1):e15–20.
6. *Siroky B.J., Czyzyk-Krzeska M.F., Bissler J.J.* Renal involvement in tuberous sclerosis complex and von Hippel–Lindau disease: shared disease mechanisms? Nature Clinical Practice Nephrology. 2009;5:143–156.
7. *Al-Saleem T., Wessner L.L., Scheithauer B.W. et al.* Malignant tumors of the kidney, brain, and soft tissues in children and young adults with the tuberous sclerosis complex. Cancer. 1998;83:2208–2216.
8. *Pea M., Bonetti F., Martignoni G. et al.* Apparent renal cell carcinomas in tuberous sclerosis complex are geterogenius: the identification of malignant epithelioid angiomyolipoma. Am. J. Surg. Pathol. 1998;22:180–187.
9. *Матвеев В.Б., Матвеев Б.П., Волкова М.И.* Ангиомиолипома почки. Журнал Вестник РОНЦ им Н.И. Блохина РАМН. 2002;1:39–45.
10. *Schillinger F., Montagnac R.* Chronic renal failure and its treatment in tuberous sclerosis. Nephrol. Dial. Transplant. 1996;11:481–485.
11. *Nelson C.P., Sanda M.G.* Contemporary diagnosis and management of renal angiomyolipoma. J. Urol. 2002;168:1315–1325.
12. *Aldred M., Bonnet C.S., von Ruhland C. et al.* Investigating the mechanism of pathogenesis underlying tuberous sclerosis complex. TSC international research conference. 2008:13.
13. *Kleymenova E., Ibragimov-Bescrovnaya O., Kugoh H. et al.* Tuberin-dependent membrane localization of polycystin-1: a functional link between polycystic kidney disease and the TSC2 tumor suppressor gene. Mol. Cell. 2001;7:823–832.

14. *Brook-Carter P.T., Peral B., Ward C.J. et al.* Deletion of the TSC2 and PKD1 genes associated with severe infantile polycystic kidney disease — a contiguous gene syndrome. Nat. Genet. 1994;8:328–332.
15. *Sampson J.R., Mabeshwar M.M., Aspinwall R. et al.* Renal cystic disease in tuberous sclerosis: role of the polycystic disease 1 gene. Am. J. Hum. Genet. 1997;61:843–851.
16. *Kwiatkowsky D.J.* Genetic Diseases of the Kidney. 2009;30:527–542.
17. *Breysem L., Nijs E., Proesmans W., Smet M.H.* Tuberous sclerosis with cystic renal disease and multifocal renal cell carcinoma in a baby girl. Pediatr. Radiol. 2002;32:677–680.
18. *Dabora S.L., Joswiak S., Franz D.N. et al.* Mutational analysis in a cohort of 224 tuberous sclerosis patients indicates increased severity of TSC2, compared with TSC1, disease in multiple organs. Am. J. Hum. Genet. 2001;68:64–80.
19. *Rakowski S.K., Wintercorn E.B., Paul E. et al.* Renal manifestations of tuberous sclerosis complex: incidence, prognosis and predictive factors. Kidney Int. 2006;70:1777–1782.
20. *Bissler J.J., Racadio J., Donnelly L.F., Johnson M.D.* Reduction of postembolization syndrome after ablation of renal angiomyolipoma. Am. J. Kidney Dis. 2002;39:966–971.
21. *Bissler J.J., McCormack F.X., Young L.R. et al.* Sirolimus for angiomyolipoma in tuberous sclerosis complex or lymphangioleiomyomatosis. N. Engl. J. Med. 2008;358:140–151.
22. *Lee L., Sudentas P., Donohue B. et al.* Efficacy of a rapamycin analog (CCI-779) and IFN-gamma in tuberous sclerosis mouse model. Genes Chromosomes Cancer. 2004.

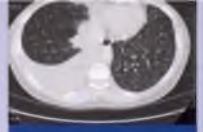

13 глава

ЛИМФАНГИОЛЕЙОМИОМАТОЗ ЛЕГКИХ

И.Э. Степанян, М.Н. Ковалевская

Лимфангиолейомиоматоз (ЛАМ) — редкое заболевание легких, которое может развиться без явной причины или в рамках наследственного заболевания — туберозного склероза. Распространенность ЛАМ составляет 1 на 400 000 взрослых женщин. Среди лиц с туберозным склерозом ЛАМ обнаруживают в 30–40 %. Описаны единичные случаи ЛАМ, ассоциированного с туберозным склерозом, у мужчин и детей.

В 2010 г. было опубликовано Руководство по диагностике и лечению ЛАМ, разработанное группой экспертов Европейского респираторного общества на основе принципов доказательной медицины [1].

Клинические проявления

ЛАМ проявляется прогрессирующей одышкой, повторными пневмотораксами, накоплением хилезного выпота в полости плевры и редкими эпизодами кровохарканья. Внелегочная лимфаденопатия и разрастания кистозных масс, которые принято называть лимфангиолейомиомами, могут приводить к нарушению циркуляции лимфы в брюшной полости и тазовых органах. У больных ЛАМ часто встречаются АМЛ почек и менингиомы. Проявления ЛАМ и темпы прогрессирования значительно варьируют, что затрудняет определение прогноза заболевания.

Диагностика

Диагноз устанавливают на основании результатов биопсии легких, экстрапульмональных лимфатических узлов и лимфангиолейомиом или сочетания характерных проявлений болезни и картины изменений в легких на КТ высокого разрешения (КТВР). Гистологический диагноз основывается на характерной морфологии клеток ЛАМ и результатах иммуногистохимических исследований: положительной реакции на актин гладких мышц и HMB45-антитела. *У пациентов с множественными кистами легких установление диагноза ЛАМ только на основании картины КТВР создает риск диагностических ошибок.* Ниже приведены категории вероятности диагноза ЛАМ, сформулированные в Руководстве Европейского респираторного общества по диагностике и лечению ЛАМ [1].

Определенный ЛАМ:

- характерная или сходная картина изменений в легких на КТВР и свойственная ЛАМ патологическая картина в биоптате легкого или
- характерная картина изменений в легких на КТВР в сочетании с одним из следующих признаков: АМЛ в почках, хилезный выпот в плевральной или брюшной полости, лимфангиолейомиома или поражение ЛАМ лимфатических узлов, определенный или вероятный туберозный склероз.

Вероятный ЛАМ:

- характерные картина изменений в легких на КТВР и клиническое течение болезни или
- сходная с ЛАМ картина изменений в легких на КТВР в сочетании с одним из следующих признаков: АМЛ в почках, хилезный выпот в плевральной или брюшной полости.

Возможный ЛАМ:

- характерная или сходная картина изменений в легких на КТВР.

В случаях наличия у пациентов туберозного склероза ЛАМ расценивают как ассоциированный с ним, в прочих случаях — как спорадический. Приведенные выше диагностические критерии ЛАМ применимы только у женщин. У мужчин ассоциированный с туберозным склерозом и тем более спорадический ЛАМ

крайне редок, поэтому такой диагноз может быть установлен только на основании сочетания характерной или сходной картины изменений в легких на КТВР и свойственной ЛАМ патологической картины в биоптате легкого. Диагноз ЛАМ, особенно в случаях, когда он вероятен или возможен, требует исключения альтернативных заболеваний, характеризующихся кистозными изменениями в легких.

Гистологические критерии диагностики. ЛАМ характеризуется двумя типами изменений: кистами; множественной узелковой пролиферацией незрелых гладкомышечных клеток и периваскулярно расположенных эпителиоидных клеток (рис. 13.1). Оба типа изменений сочетаются в различном соотношении и на ранней стадии заболевания могут быть малозаметными. В случаях обнаружения типичной пролиферации незрелых гладкомышечных и эпителиоидных клеток вне нормальных мышечных структур, сочетающейся с формированием кист, вкупе с характерными симптомами и КТВР-картиной рутинной окраски препаратов гематоксилином и эозином обычно бывает достаточно для постановки диагноза. Иммуногистохимические исследования на актин гладких мышц, десмин и HMB45 дают ценную дополнительную информацию, особенно важную при работе с материалом, полученным путем трансбронхиальной биопсии. В редких случаях реакция на HMB45 может быть отрицательной, но наличие характерных гистологических признаков дает основание установить диагноз ЛАМ. В подобных случаях корреляция с клиническими проявлениями и КТВР-картиной повышает достоверность диагноза. Примерно в половине случаев иммуногистохимические методы позволяют выявить рецепторы к эстрогенам и/или прогестерону.

Рентгенологические критерии диагностики. КТВР рекомендуется как метод лучевой диагностики и мониторинга изменений при диффузных заболеваниях легких, включая ЛАМ. Кистозные изменения в

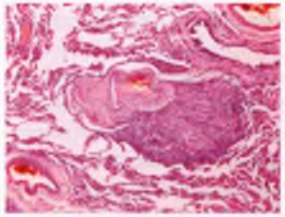

Рис. 13.1. Гистологический препарат биоптата легкого пациентки со спорадическим ЛАМ

легких типичны для ЛАМ и имеются у всех пациентов (рис. 13.2). Их внешний вид, размеры и контуры могут варьировать, обычный диаметр кист 2–5 мм, но может достигать и 30 мм. Кисты обычно имеют округлую форму и равномерно распределяются в нормальной паренхиме легких. Толщина стенок кист обычно не превышает 2 мм, но может доходить до 4 мм.

Пациентам при подозрении на ЛАМ следует выполнять КТВР легких с использованием тонкого пуч-

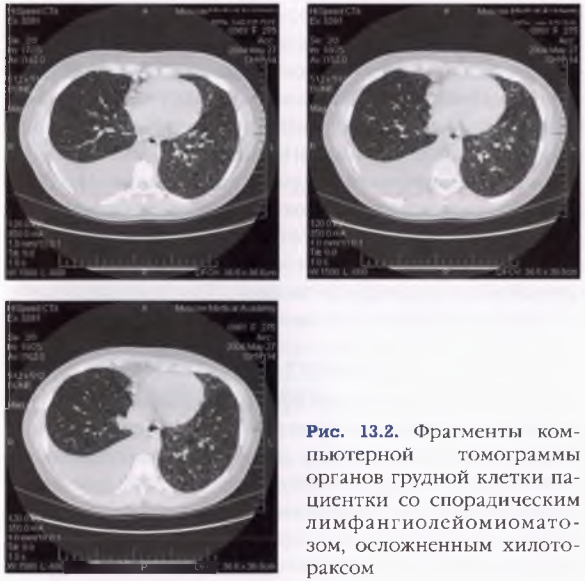

Рис. 13.2. Фрагменты компьютерной томограммы органов грудной клетки пациентки со спорадическим лимфангиолейомиоматозом, осложненным хилотораксом

ка коллимации и высокого алгоритма объемной реконструкции.

Выявление туберозного склероза у пациентов с лимфангиолейомиоматозом. У пациентов с явным спорадическим ЛАМ может быть выявлен туберозный склероз. Поскольку фенотип туберозного склероза очень вариабелен и в $^2/_3$ случаев возникает в результате спонтанных мутаций, заболевание часто не диагностируется. У пациентов с проявлениями ЛАМ необходим тщательный сбор как персонального, так и семейного анамнеза, направленный на выявление признаков туберозного склероза. Обследование должно включать оценку кожи, сетчатки и нервной системы специалистами, знакомыми с проявлениями туберозного склероза. В сомнительных случаях требуется консультация клинического генетика.

Исследование функции дыхания. Показатели ОФВ1 и фактора переноса CO (TLCO) при ЛАМ коррелируют с КТ-картиной и гистологическими изменениями легких и меняются по мере прогрессирования заболевания. Отклонения TLCO, выявляемые по сравнению с ОФВ1 у большей части пациентов, служат наиболее чувствительным индикатором заболевания на ранней стадии. Темпы снижения TLCO и ОФВ1 широко вариабельны у отдельных пациентов и не могут быть использованы для прогнозирования клинического течения заболевания. В большинстве случаев стандартное функциональное исследование повторяют каждые 3–6 мес. У пациентов со стабильным течением болезни интервал между исследованиями может быть увеличен до года.

Исследование газов артериальной крови. Артериальная гипоксемия часто встречается при ЛАМ. Показатели газов крови у пациентов с легким и умеренно выраженным заболеванием не добавляют полезной информации к данным пульс-оксиметрии. Результаты, полученные при первоначальном исследовании, могут служить для оценки развития заболевания, определения показаний для оксигенотерапии и, особенно, оценки функции трансплантата.

Эхокардиографическое определение давления в легочной артерии может быть выполнено у пациентов с тяжелым заболеванием, нуждающихся в длительной оксигенотерапии. Измерение давления в легочной артерии необходимо у пациентов, нуждающихся в трансплантации легких.

Выявление ЛАМ в группах риска. Длительный период между появлением первых симптомов и установлением диагноза позволяет предполагать, что во многих случаях ЛАМ либо не диагностируется, либо ошибочно расценивается как другое заболевание. Ряд простых мер, включающих информирование о симптомах пневмоторакса, отказ от использования эстроген-содержащих препаратов, вакцинацию против вируса гриппа и пневмококка, отказ от курения, может быть полезен для пациентов.

Среди всех женщин с туберозным склерозом у 26–39 % имеются кистозные изменения легких, свойственные ЛАМ. У большинства из них отсутствуют симптомы легочного заболевания и анамнез ЛАМ. Поскольку врачебный осмотр, рентгенография грудной клетки и исследование функции дыхания могут не выявить патологии, женщинам с туберозным склерозом при появлении респираторных симптомов, природа которых не понятна, показана КТВР органов грудной клетки. Пациенткам с АМЛ почек необходимо обследование для выявления туберозного склероза и, в случае его подтверждения, дообследование на предмет ЛАМ.

Прогноз и мониторинг течения лимфангиолейомиоматоза

ЛАМ при туберозном склерозе обычно характеризуется меньшей тяжестью и протекает более благоприятно, чем спорадический. Предикторы течения ЛАМ главным образом отражают степень выраженности изменений на момент установления диагноза, которая и определяет продолжительность жизни па-

циентов. Лучшими текущими показателями прогрессирования заболевания и выживания пациентов служат TLCO и ОФВ1.

Темпы прогрессирования заболевания могут быть оценены на основании результатов функциональных исследований, повторяемых каждые 3–6 мес. на протяжении первого года наблюдения и в последующем — каждые 3–12 мес. в зависимости от тяжести и быстроты прогрессирования. Пациенты с туберозным склерозом и ЛАМ и изначально нормальной функцией легких после первого года наблюдения не нуждаются в регулярном наблюдении пульмонолога и мониторинге функциональных показателей. Необходимость регулярного наблюдения и функционального мониторинга возникает в случае появления респираторных симптомов. Врачи, наблюдающие пациентов с туберозным склерозом, и сами пациенты должны быть информированы о необходимости обращения к пульмонологу в случае появления респираторных симптомов.

У пациентов с прогрессирующим течением туберозного склероза и ЛАМ регулярное наблюдение и мониторинг показателей функции дыхания необходимы для своевременного выявления изменений, требующих вмешательства. У пациентов с туберозным склерозом и ЛАМ и минимально выраженными симптомами риск тяжелого ЛАМ значительно меньше, чем при спорадическом заболевании.

Осложнения

ЛАМ создает повышенный риск развития *пневмоторакса*. Примерно у 40 % пациентов это первое проявление заболевания, в 66 % случаев пневмоторакс возникает после установления диагноза. Частота повторных пневмотораксов при ЛАМ составляет около 75 %. Пациенток как со спорадическим, так и с ЛАМ, ассоциированным с туберозным склерозом, следует предупреждать о возможности возникновения пневмоторакса и о необходимости срочно обратиться за

медицинской помощью в случае появления его признаков.

Риск развития пневмоторакса повышается во время воздушных перелетов. Воздушные перелеты не противопоказаны пациентам со спорадическим и и ЛАМ, ассоциированным с туберозным склерозом, при хорошей функции легких. Пациентам с далеко зашедшим заболеванием во время перелета необходима кислородная поддержка, которая также поможет легче перенести пневмоторакс в случае его развития. Пациентам с наличием пневмоторакса или перенесшим его в течение предыдущего месяца перелеты противопоказаны.

Хилоторакс при ЛАМ может протекать почти бессимптомно, но может и приводить к выраженной одышке. Пациентам с хилотораксом назначают безжировую диету с добавлением триглицеридов среднего размера. Выбор вмешательства для лечения симптоматически манифестного хилоторакса проводят индивидуально с учетом объема выпота, склонности к рецидивированию, состояния пациента и возможности трансплантации легких в будущем.

Лечение

В связи с редкостью ЛАМ контролируемые исследования эффективности лечения заболевания не проводились. Поддерживающая терапия бронхолитиками и кислородом направлена на уменьшение обструкции бронхов и гипоксемии. Уменьшения выработки эстрогенов достигают удалением надпочечников, применением тамоксифена, прогестерона и гонадотропин-рилизинг гормона, однако доказательная база эффективности такого лечения отсутствует. Хирургические вмешательства проводят в случаях развития пневмо- и хилоторакса.

Недавнее открытие аномалий генов комплекса туберозного склероза 1/2, приводящих к конституционной активации mTOR, послужило обоснованием для применения у пациентов с ЛАМ и АМЛ ингиби-

торов mTOR, в том числе сиролимуса и эверолимуса [2–6].

Пациентам с ЛАМ, как и с другими заболеваниями легких, необходимо напоминать о пользе поддержания нормальной массы тела и отказа от курения.

Беременность создает повышенный риск развития пневмоторакса и хилоторакса при ЛАМ. Пациенты с изначально низкими показателями легочной функции могут не перенести этих осложнений в случае их возникновения во время беременности.

Прием эстрогенов может вызвать прогрессирование ЛАМ легких. Женщинам с ЛАМ следует избегать приема эстрогенов, включая контрацептивы и заместительную терапию.

Ингаляционные бронходилататоры. Четверть пациентов с ЛАМ по стандартным объективным критериям отвечают на ингаляционные бронходилататоры. Пациентам с обструкцией дыхательных путей целесообразно пробное назначение бронходилататоров, и в случае наступления эффекта их применение следует продолжить.

Прогестерон. Результаты ряда наблюдений показали, что у некоторых пациентов такое лечение эффективно. Применение прогестерона у пациентов с быстро прогрессирующим заболеванием, как правило, не дает результата.

Прочие антиэстрогенные средства. В ряде наблюдений описан эффект оофорэктомии, тамоксифена и агонистов гонадотропин-рилизинг гормона.

Ингибиторы mTOR. Наследуемые мутации генов TSC1 и TSC2 вызывают туберозный склероз, в то время как приобретенные (соматические) мутации ассоциируются со спорадическим ЛАМ. При ЛАМ происходит конститутивная активация mTOR. В двух проспективных открытых клинических исследованиях было показано уменьшение объема АМЛ под влиянием ингибитора mTOR сиролимуса [2,3]. Действие ингибитора mTOR на функцию легких не изучено. Ингибиторы

mTOR в будущем могут найти применение в лечении ЛАМ.

Ингибиторы mTOR не служат препаратами первого выбора при АМЛ почек, их можно применять в специализированных клиниках у отдельных пациентов с выраженными симптомами АМЛ или наличием лимфангиолейомиоматозных узлов, не подлежащих другому лечению.

Несмотря на отсутствие достаточного опыта применения ингибиторов mTOR, пациентам с быстрым ухудшением функции легких или нарастанием выраженности симптомов возможно их назначение в специализированных центрах после тщательной оценки соотношения риска и пользы. В период лечения ингибиторами mTOR необходимо тщательно следить за переносимостью препарата и каждые 3 мес. контролировать показатели функции дыхания. Сразу же после включения пациентов в очередь на пересадку легких лечение ингибиторами mTOR необходимо прекратить [1].

Трансплантация легких. Потребность трансплантации возникает при наличии гипоксемии в покое, тяжелом нарушении функции легких и непереносимости нагрузки (III или IV функционального класса NYHA). У пациентов старше 65 лет трансплантацию производят в исключительных случаях. Трансплантация легких у пациентов, ранее подвергавшихся торакальным операциям, связана с техническими сложностями и более высоким риском кровотечения во время операции. Ранее перенесенные плевродез или плеврэктомия у пациентов с ЛАМ не служат пртивопоказанием для трансплантации легких. Трансплантацию легких у пациентов, перенесших плевродез или плеврэктомию, во избежание плеврогенных осложнений нужно производить в центрах, имеющих опыт работы с ЛАМ. Однолетняя выживаемость пациентов после трансплантации легких по поводу ЛАМ составила 86 %, 3-летняя — 76 %, 5-летняя — 65 %.

При ЛАМ выполняют пересадку как одного, так и обоих (чаще) легких. После двусторонней трансплантации значительнее улучшается функция легких и менее выражены осложнения ЛАМ.

Пациентам с туберозным склерозом и тяжелым ЛАМ проводили успешные пересадки легких. Специфичные для туберозного склероза проблемы не установлены, но пациенты с туберозным склерозом и ЛАМ обычно имеют больше сопутствующих заболеваний, чем пациенты со спорадическим ЛАМ.

У пациентов с ЛАМ используют те же режимы иммуносупрессии, что и после трансплантации по поводу других заболеваний.

Развитие ЛАМ в пересаженном легком после односторонней или двусторонней трансплантации происходит редко и обычно не проявляется симптомами. Рецидив ЛАМ не влияет на выживание после трансплантации.

Литература

1. *Johnson S.R., Cordier J.F., Lazor R. et al.* European Respiratory Society guidelines for the diagnosis and management of lymphangioleiomyomatosis. Eur. Respir. J. 2010;35:14–26.
2. *Bissler J.J., McCormack F.X., Yuung L.R. et al.* Sirolimus for angiomyolipoma in tuberous sclerosis complex or lymphangioleiomyomatosis. N. Engl. J. Med. 2008;358:140–151.
3. *Davies D.M., Johnson S.R., Tattersfield A.E. et al.* Sirolimus therapy in tuberous sclerosis or sporadic lymphangioleiomyomatosis. N. Engl. J. Med. 2008;358:200–203.
4. *Krueger D.A., Franz D.N.* Current management of tuberous sclerosis complex. Paediatr. Drugs. 2008;10:299–313.
5. *Sampson J.R.* Therapeutic targeting of mTOR in tuberous sclerosis. Biochem. Soc. Trans. 2009;37(Pt 1):259–264.
6. *Franz D.N., Bissler J.J., McCormack F.X.* Tuberous sclerosis complex: neurological, renal and pulmonary manifestations. Neuropediatrics. 2010;41:199–208.

ПОРАЖЕНИЕ ОРГАНОВ ЖЕЛУДОЧНО-КИШЕЧНОГО ТРАКТА, ЭНДОКРИННОЙ И КОСТНОЙ СИСТЕМ

М.Ю. Дорофеева

14 глава

Изменения в органах желудочно-кишечного тракта при туберозном склерозе разнообразны, встречаются относительно часто и проявляются патологией ротовой полости, печени, селезенки, поджелудочной железы и прямой кишки [1].

Наиболее типичные нарушения, выявляемые при исследовании ротовой полости, — узловые опухоли, фибромы или папилломы. Главным образом они локализуются на переднем крае десен, преимущественно на верхней челюсти, но также встречаются на губах, слизистой оболочке щек, спинке языка и нёбе (рис. 14.1).

Гиперплазия десен, которая является побочным эффектом препаратов фенитоинового ряда, применяемых для лечения парциальных эпилептических приступов при туберозном склерозе, может маскировать фибромы десен, характерные для этого заболевания, и/или ускорять их рост [2].

Дефекты эмали зубов отмечаются практически у всех больных туберозным склерозом. Одно из наиболее типичных нарушений — дефект эмали зубов в виде углублений, число которых варьирует от 1 до 11 на каждом зубе, в среднем по 3 углубления на каждый зуб. Преимущественных зон локализации дан-

Рис. 14.1. Фиброма десен

Рис. 14.2. Ангиомиолипомы печени

ных дефектов не определяется. Возможны несколько вариантов дефектов эмали зубов: небольшие ямочки, невидимые без увеличения, около 4 мкм в диаметре: ямочки в эмали зубов до 60 мкм в диаметре; кратерообразные углубления в эмали зубов, видимые невооруженным глазом, около 100 мкм в диаметре.

Имеются единичные публикации о фиброматозных опухолях гортани, глотки и пищевода, гипоплазии и неинкапсулированных микроаденомах поджелудочной железы, гемангиомах селезенки [2].

При туберозном склерозе у 25 % больных в печени появляются одиночные или множественные АМЛ и липомы (рис. 14.2). В поджелудочной железе АМЛ встречаются реже (рис. 14.3) [2, 3].

Изменения в кишечнике при туберозном склерозе проявляются главным образом ректальными полипами, которые встречаются, по данным разных авторов, в 50–78 % случаев. Как правило, ректальные полипы выявляются у больных старше 20 лет. Поли-

Рис. 14.3. Ангимиолипома поджелудочной железы

пы чаще многочисленные, розового цвета, размером 2–4 мм. Локализуются в прямой кишке, преимущественно у аноректального соединения. Клинически они бессимптомны и лишь в отдельных случаях возможны боли при дефекации. В большинстве случаев ректальные полипы диагностируются при пальцевом исследовании прямой кишки и с помощью инструментальных методов исследования (ректороманоскопии, колоноскопии, контрастной рентгенографии прямой кишки).

Полипы при туберозном склерозе обычно прогностически благоприятны. Вместе с тем обнаружение полипов обусловливает необходимость проведения дифференциального диагноза с различными новообразованиями, в частности с множественным метапластическим полипом. Однако метапластический полип более плоский, чем микрогамартозный полип, характерный для туберозного склероза, редко бывает множественным и по цвету не отличается от слизистой прямой кишки.

Дисфункция желез внутренней секреции возникает вследствие роста опухолей [4]. Наиболее часто при туберозном склерозе обнаруживается патология надпочечников, проявляющаяся чаще всего АМЛ (у 25 % больных). Реже встречаются одиночные или множественные аденомы коры надпочечников. В единичных публикациях описаны аденомы щитовидной железы, гипертиреоидизм или гипотиреоидизм, преждевременное половое созревание и диэнцефальный синдром, несахарный диабет, гиперпролактинемия и недостаточность или избыточность гормона роста, гиперпаратиреоидизм. Нередко дисфункция желез внутренней секреции при туберозном склерозе носит плюрогландулярный характер [1, 4].

Патология костной системы встречается у 40–50 % больных туберозным склерозом и проявляется участками склероза костей свода черепа, чаще в лобной или теменной костях. Они обычно выявля-

Рис. 14.4. Участки кистозного разрежения

ются после десятилетнего возраста, представляют собой образования округлой формы, размером 0,2–2 см. Схожие образования обнаруживаются в телах позвонков и тазовых костях с тенденцией к расположению у крестцово-подвздошного сочленения. Участки склероза, расположенные диффузно по периферии тазовых костей, имеют плохо очерченные границы, вследствие чего могут быть ошибочно приняты за метастазы остеобластомы.

Патологические образования, связанные с туберозным склерозом, в костях конечностей отличаются от образований в других частях скелета, представлены участками кистозного разрежения (рис. 14.4) и часто сочетаются с периостальной (надкостничной) дополнительной новой костью. Кистозные образования преимущественно встречаются на руках и выявляются на фалангах пальцев в раннем детском возрасте. Наоборот, периостальные дополнительные кости появляются в зрелом возрасте и встречаются чаще на плюсневых костях, чем на пястных. Они плотные, солидные и имеют характерный волнистый контур.

Поражение ребер и длинных трубчатых костей для туберозного склероза нехарактерно [5].

Литература

1. *O'Callaghan F.J.K., Osborne J.P.* Endocrine, Gastrointestinal, Hepatic, and Lymphatic Manifestations of Tuberous Sclerosis Complex. *In:* Tuberous sclerosis complex. Genes, Clinical features and therapeutics. Ed. by D.J. Kwiatkovski, V.H.Whittemore, E.A.Thiele. Wiley-Blackwell, 2010:369–385.
2. *Gomez M.R.* Liver, Digestive Tract, Spleen, Thymus, and Lymphatics. In: Tuberous Sclerosis Copmplex. Ed. by Manuel R. Gomez, Julian R.Sampson, Vicky H. Whittemore. Oxford University Press, 1999:228–239.
3. *Thiele E.A., Jozwiak S.* Natural History of Tuberous Sclerosis Complex and Overview of Manifestations. *In:* Tuberous sclerosis complex. Genes, Clinical features and therapeutics. Ed. by D.J. Kwiatkovski, V.H.Whittemore, E.A.Thiele. Wiley-Blackwell, 2010:11–20.
4. *Zimmerman D.* The Endocrine System in Tuberous Sclerosis Complex. *In:* Tuberous Sclerosis Copmplex. Ed. by Manuel R. Gomez, Julian R.Sampson, Vicky H. Whittemore. Oxford University Press, 1999:218–227.
5. *Hoffman A.D.* Imaging the Skeleton and the Great Vessels. In: Tuberous Sclerosis Copmplex. Ed. by Manuel R.Gomez, Julian R.Sampson, Vicky H. Whittemore. Oxford University Press, 1999:240–249.

15 глава

ВОЗМОЖНОСТИ ПАТОГЕНЕТИЧЕСКОЙ ТЕРАПИИ

М.Ю. Дорофеева

Туберозный склероз — заболевание с широким спектром клинических проявлений, сопровождающееся развитием опухолей различных локализаций. Гены туберозного склероза TSC1/2 в норме являются естественными генами-супрессорами опухолевого роста; в результате их повреждения происходит активация пути сигнальной передачи PI3K/Akt/mTOR. Данный каскад служит ключевым регулятором роста и пролиферации клеток; в многочисленных исследованиях показано, что именно этот путь сигнальной трансдукции — ключевое звено патогенеза туберозного склероза. Лекарственные препараты, ингибиторы mTOR, после их всестороннего изучения в клинических исследованиях могут стать основой патогенетической таргетной системной терапии туберозного склероза.

Подходы к патогенетической терапии туберозного склероза

Развернувшиеся в последние десятилетия активные исследования механизма опухолевой трансформации привели к идентификации ряда сигнальных путей, ответственных за регуляцию пролиферации опухолевых клеток. Инициируемые ростовыми факторами, гормонами или цитокинами, такие сигнальные пути, как правило, начинаются с тирозинкиназного каскада и заканчиваются активацией различных семейств транскрипционных факторов, контролирующих экспрессию генов клеточного деления. Выявление таких активированных при канцерогенезе сигнальных путей и подавление их активности служит одной из актуальных задач со-

временной системной таргетной терапии. Описание ключевой роли в патогенезе туберозного склероза каскада передачи сигналов PI3K/Akt/mTOR, ответственного за интеграцию пролиферативных стимулов и активацию трансляции белков, позволило спланировать и начать клинические исследования по изучению эффективности ингибиторов mTOR в качестве препаратов патогенетической терапии туберозного склероза.

Рапамицин, медиатор синтеза белков, является ингибитором пути сигнальной трансдукции mTOR и имеет прямое влияние на нейрофизиологические процессы. Также рапамицин влияет на медиированное mTOR подавление трансляции через рецепторы к глицину и гамма-аминобутировой кислоте (GliR/GABA-R). Доклинические исследования на мышиных моделях и ранние клинические исследования рапамицина и его активного аналога эверолимуса (RAD001) продемонстрировали их потенциальную терапевтическую значимость при туберозном склерозе. Рапамицин и эверолимус (RAD001) оказались высокоспецифичными и эффективными в отношении ингибирования пути Akt/mTOR, а также оказывали терапевтическое воздействие в отношении размеров и миелинизации нейронов (в мышиных моделях); результаты исследований убедительно показали терапевтические возможности рапамицина и эверолимуса в лечении туберозного склероза, в том числе ассоциированных с туберозным склерозом заболеваний головного мозга и инфантильных спазмов. Ингибиторы mTOR могут нормализовать нарушенную при потере функции генов туберозного склероза активность киназы mTOR; аналоги рапамицина могут быть эффективны в лечении различных проявлений туберозного склероза, включая СЭГА, кожные изменения, ЛАМ, АМЛ, почечноклеточный рак и поликистоз почек, а также связанных с туберозным склерозом эпилепсии, умственной отсталости и аутизма [1].

Возможности патогенетической терапии субэпендимальных гигантоклеточных астроцитом, ассоциированных с туберозным склерозом

У больных туберозным склерозом СЭГА встречаются с частотой 5–20 %. СЭГА представляет собой медленно растущую глионейрональную опухоль, неспособную к спонтанной регрессии. Опухоль обычно располагается в непосредственной близости к отверстию Монро, рост опухоли связан с риском развития острой гидроцефалии, последствия которой могут быть фатальными. До последнего времени единственным способом лечения СЭГА была хирургическая резекция. Особенности локализации СЭГА делают хирургическое вмешательство затруднительным, а удаление опухоли связано с высоким риском развития интра- и послеоперационных осложнений и, тем не менее, не исключает вероятность продолженного роста или рецидива опухоли. Ингибитор mTOR-1 комплекса эверолимус (RAD001) корректирует специфический молекулярный дефект, вызывающий заболевание туберозным склерозом. Имеются отдельные сообщения, что подавление mTOR приводит к уменьшению объема опухолей или стабилизации СЭГА, АМЛ почек, ангиофибром лица, ЛАМ [2]. Ранее также сообщалось об активности другого ингибитора mTOR, рапамицина, в отношении СЭГА. Авторы приводят данные о 5 пациентах с СЭГА, ассоциированной с туберозным склерозом, которые получали терапию рапамицином в дозе 1,5 мг/м² ежедневно. У всех пациентов в результате лечения отмечено уменьшение объема опухоли, в среднем объем уменьшился на 65 %, во всех пяти случаях удалось избежать выполнения хирургического вмешательства [3]. В другом сообщении приводится клиническое наблюдение за одним пациентом, которому ранее дважды выполняли субтотальную резекцию опухоли головного мозга. Пациенту было показано шунтирование, однако установить перитонеальный шунт не представлялось возможным из-за высокого содержания белка в спинномозговой жидкости. На фоне терапии эверолимусом в дозе 4,5 мг/м² содержание белка снизилось с 1400 до 489 мг/дл, что позволило установить шунт. После 6 мес. терапии эверолимусом уровень белка снизился до 189 мг/дл, отмечено уменьшение размеров СЭГА: наибольший диаметр опухоли сократился с 54 до 38 мм [4].

Эффективность и безопасность эверолимуса для лечения ассоциированных с туберозным склерозом гигантоклеточных астроцитом головного мозга у пациентов старше 3 лет (n = 28) была оценена в клиническом исследовании I–II фазы (NCT00411619 ClinicalTrial.gov). В исследование включали пациентов старше 3 лет с диагнозом туберозного склероза, установленным в соответствии с модифицированными критериями Гомеса или позитивными генетическими тестами, и прогрессирующими СЭГА (рост размеров опухоли подтвержден серией не менее 2 МРТ), однако без кистозных изменений в головном мозге или декомпенсированной гидроцефалии. Эверолимус назначали ежедневно внутрь в начальной дозе 3 мг/м², которая могла быть модифицирована до достижения концентрации препарата в плазме 5–15 нг/мл. Эффективность оценивали по изменению объема опухоли СЭГА через 6 мес. терапии препаратом (с централизованным пересмотром данных МРТ), также оценивали влияние препарата на частоту судорожных приступов, качество жизни, нейрокогнитивную функцию. Всего с января 2007 г. по декабрь 2008 г. в исследование было включено 28 пациентов. Средний возраст больных в исследовании составил 11 лет (диапазон 3–34 года), 22 пациента были моложе 18 лет. Генотипирование было проведено у 22 (54%) пациентов; мутации в TSC1 выявлены у 4 больных, TSC2 — у 10 больных, у 1 больного не было обнаружено мутаций в обоих генах. При оценке объема опухоли после 6 мес. терапии было показано, что у 21 (75%) пациента опухоль уменьшилась не менее чем на 30 %, у 9 (32%)

пациентов — более чем на 50 %. Отмечено, что наиболее быстрое уменьшение объема регистрировалось в первые 3 мес. терапии, при последующем продолжении лечения эффект сохранялся или усиливался. Уменьшение общего объема опухолей в исследовании было статистически достоверным ($p < 0{,}001$), также в результате лечения очевидно уменьшались проявления дисплазии паренхимы и гидроцефалии. У пациентов в исследовании не было отмечено появления новых опухолевых очагов, нарастания гидроцефалии или ухудшения симптомов, связанных с повышенным внутричерепным давлением; кроме того, не возникла потребность выполнять хирургическую резекцию опухоли. Расчетный показатель среднего ежегодного изменения объема опухоли на фоне лечения составил −0,57 см³ в год по сравнению с аналогичным показателем без лечения — +0,57 см³ в год. Дополнительно был проведен исследовательский анализ изменения объемов левого и правого желудочков мозга. Средний объем левого желудочка до начала лечения был 15,5 см³, через 6 мес. — 12,3 см³, левый желудочек через 6 мес. терапии уменьшился в среднем на 3,2 см³ (от −7,7 до 31,6). Средний объем правого желудочка до начала лечения был 17,3 см³, через 6 мес. — 14,4 см³, правый желудочек через 6 мес. терапии уменьшился в среднем на 3,2 см³ (от −4,8 до 26,1). Терапия эверолимусом была ассоциирована со снижением общей частоты судорожных приступов (в среднем −1 приступ, $p = 0{,}02$). На момент включения в исследование 23 (82%) пациента получали противоэпилептические препараты; в случаях, когда данные препараты индуцировали CYP3A4, их применение в комбинации с эверолимусом приводило к снижению его концентрации. Качество жизни оценивали по 100-балльной шкале QUOLCE (опросники по качеству жизни, применяемые при детской эпилепсии). Было показано, что качество жизни пациентов на фоне лечения в целом характеризовалось стабильным улучшением: так, до начала лечения средний показатель был 57,8 ± 14, через 3 мес. лечения — 63,4 ± 12,4, через 6 мес. — 62,1 ± 14,2. Нейропсихологическое тестирование было проведено у 24 пациентов, его выполнение в большинстве случаев было затруднено из-за сниженной способности к обучению, аутизма, других расстройств поведения. По результатам тестирования не было отмечено изменений в способности к обучению и другим измеряемым показателям. Кроме этого, у 13 из 15 пациентов с ангиофибромами лица через 6 мес. лечения отмечено уменьшение размеров образований. Терапия эверолимусом характеризовалась развитием как минимум одного нежелательного явления у каждого пациента, в большинстве случаев нежелательные явления были I–II степени выраженности и соответствовали известному профилю безопасности эверолимуса. Серьезные нежелательные явления III степени были зарегистрированы у 10 пациентов (единичные случаи развития синусита, пневмонии, вирусного бронхита, инфекций полости рта, стоматита, лейкопении), IV степени — у одного пациента (эпилептический приступ). Связанные с исследуемым препаратом нежелательные явления III–IV степени были зарегистрированы у 4 пациентов (бронхит III степени, пневмония III степени, рвота III степени, эпилептический приступ IV степени). Исследователи пришли к заключению, что лечение эверолимусом приводило к значительному уменьшению объема опухоли при СЭГА, связанной с постоянной активацией комплекса mTOR1 и ассоциированной с туберозным склерозом, а также значимому снижению частоты судорожных приступов. Последний эффект особенно важен, т. к. достигается за счет механизма действия эверолимуса, отличного от традиционных противоэпилептических препаратов. Системная терапия эверолимусом может стать приемлемой альтернативой хирургической резекции. Редукция объема опухоли на 30 % и более устраняет или снижает риск развития гидроцефалии и инвазии в паренхиму. У некоторых пациентов на фоне лечения удалось достичь нормализации объема желудочков мозга [2].

Полученные ранее доказательства эффективности эверолимуса при СЭГА были убедительно подтверждены в клиническом исследовании III фазы EXIST-1 (NCT00789828), первые результаты которого были представлены на Европейском мультидисциплинарном конгрессе по онкологии в сентябре 2011 г. [5].

Клиническое исследование NCT00789828 было спланировано для оценки эффективности и безопасности эверолимуса у больных туберозным склерозом с СЭГА. Дизайн исследования (двойное слепое плацебо-контролируемое) предполагал деление пациентов на две группы: в одной пациенты получали эверолимус, в другой — плацебо. В исследование включали больных с подтвержденным по критериям Гомеса диагнозом туберозного склероза и прогрессирующей СЭГА диаметром не менее 1 см. Прогрессирование СЭГА подтверждали серией визуализирующих исследований, в клиническое исследование могли быть включены пациенты как с растущей опухолью, так и с рецидивом опухоли после проведенного ранее хирургического лечения. При включении в исследование пациентов рандомизировали в соотношении 2:1 в группы эверолимуса и плацебо соответственно, стратификацию проводили по EIAED (enzyme inducing antiepileptic drug — противоэпилептическая терапия, индуцирующая ферменты; получали/не получали терапию EIAED). Эверолимус назначали в начальной дозе 4,5 мг/м^2 в день, доза могла быть скорректирована для достижения терапевтической концентрации в сыворотке крови 5–15 нг/мл. В ходе исследования дозу эверолимуса могли редуцировать при проявлениях токсичности. Лечение продолжали до регистрации прогрессирования или появления признаков непереносимой токсичности, пациенты группы плацебо при регистрации прогрессирования могли перейти на открытый прием эверолимуса и продолжить наблюдение в клиническом исследовании. Дизайн исследования представлен на рис. 15.1.

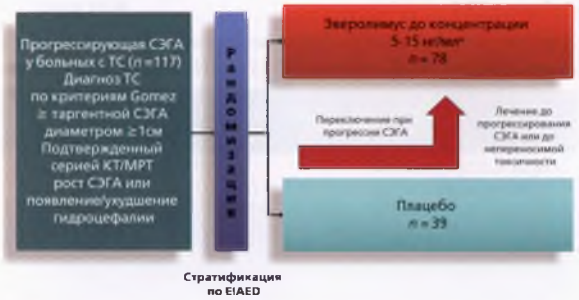

Рис. 15.1. Дизайн клинического исследования III фазы EXIST-1 (NCT00789828)

В исследовании оценивали следующие показатели:

- Основной: частота ответа СЭГА. Ответ определяли как уменьшение суммы объемов таргетных очагов на ≥ 50 % по сравнению с исходным при отсутствии ухудшения со стороны нетаргетных очагов, появления новых очагов ≥ 1 см в диаметре, появления или ухудшения гидроцефалии.
- Дополнительные оцениваемые показатели: изменение частоты судорожных приступов в точке 6 мес. по сравнению с исходной, время до прогрессирования СЭГА, частота ответа кожных очагов (у пациентов с кожными проявлениями).
- Исследовательский оцениваемый показатель: частота ответа АМЛ (у пациентов с СЭГА и АМЛ).

Набор пациентов проводили с августа 2009 г. по сентябрь 2010 г. Всего в исследование включили 117 пациентов с СЭГА и туберозным склерозом, из них в группу эверолимуса включили 78 больных, в группу плацебо — 39 больных. Исследуемые группы были хорошо сбалансированы по возрасту, полу, площади поверхности тела, проявлениям заболевания. Средний возраст больных в группе эверолимуса составил 9,5 года, в группе плацебо — 7,1 года, большинство пациентов, включенных в исследование, были в возрас-

Таблица 15.1

Характеристика демографических показателей пациентов, включенных в исследование EXIST-1 (NCT00789828)

	Эверолимус (n = 78)	Плацебо (n = 39)
Возраст, лет, средний (интервал)	9,5 (1,0–23,9)	7,1 (0,8–26,6)
Возраст, %		
< 3 лет	17	18
От 3 до 18 лет	71	67
≥ 18 лет	13	15
Пол, муж./жен., %	63/37	46/54
Раса, %		
Белые	94	92
Чернокожие	4	3
Другие	3	5
Площадь поверхности тела, м², средняя, (интервал)	1,1 (0,42–2,16)	1,0 (0,40–2,14)

те от 3 до 18 лет. Характеристика демографических показателей пациентов представлена в табл. 15.1, характеристика проявлений заболевания на момент начала лечения в исследовании — в табл. 15.2.

В ходе исследования терапию получали 76 из 78 больных группы эверолимуса и 31 из 39 больных группы плацебо. В группе больных, рандомизированных на получение терапии эверолимусом, 1 пациент был потерян для наблюдения, другой выбыл по причине отзыва информированного согласия; пациентов, прекративших лечение по причине прогрессирования, в группе эверолимуса не было. Напротив, в группе плацебо 6 пациентов прекратили терапию вследствие прогрессирования и приняли решение перейти на открытый прием эверолимуса, двое других больных выбыли: в одном случае из-за отзыва информированного согласия, в другом — по административным причинам. Полный анализ и анализ безопасности провели для всех больных, рандомизированных для

Таблица 15.2

Характеристика проявлений заболевания на момент начала лечения

	Эверолимус (n = 78)	Плацебо (n = 39)
2 основных событий туберозного склероза, %	100	100
Использование EIAED, %	19	18
≥ 1 судорожный приступ по ЭЭГ до начала лечения, %	35	33
≥ 1 кожный очаг, %	92	97
≥ 1 ангиомиолипома, %	38	36
Гидроцефалия, %	10	0
Предшествующее лечение СЭГА, %		
Медикаментозное	0	0
Хирургическое	8	5
Объем СЭГА, см³, средний (интервал)	1,6 (0,18–25,15)	1,3 (0,32–9,75)

участия в исследовании. На момент публикации первых результатов средняя продолжительность наблюдения составила 9,7 мес., средняя продолжительность терапии — 41,9 и 36,1 нед. для эверолимуса и плацебо соответственно. Схема хода исследования представлена на рис. 15.2.

Результаты. Основным оцениваемым показателем в исследовании была выбрана частота ответа опухоли СЭГА на терапию. Для оценки частоты ответа пациентам выполняли МРТ головного мозга на скрининге, через 3, 6, 9, 12 мес. после рандомизации, затем один раз в год, показатель p измеряли с использованием одностороннего теста Кокрана—Мантеля—Хэнзеля. Стратификацию проводили по данным о противоэпилептическом лечении, индуцирующем ферменты (EIAED): получали пациенты EIAED или нет. В группе эверолимуса частота ответа на терапию составила

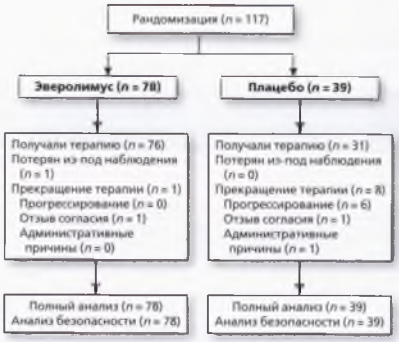

Рис. 15.2. Ход клинического исследования III фазы EXIST-1 (NCT00789828)

35 % (95%-й доверительный интервал 24–46), наилучший ответ — частичная регрессия опухоли, в группе плацебо не было зарегистрировано ни одного ответа на терапию. Данные различия были статистически значимыми ($p < 0{,}0001$) и убедительно подтвердили ранее полученные данные об эффективности эверолимуса в отношении СЭГА. При оценке частоты ответа СЭГА на терапию в подгруппах было выявлено, что эверолимус имеет преимущества в отношении уменьшения объема опухоли СЭГА независимо от получаемой противоэпилептической EIAED-терапии, пола и возраста пациентов (данные представлены на рис. 15.3).

Изменение частоты судорожных приступов в ходе исследования оценивали по результатам 24-часового ЭЭГ-мониторирования, проведенного до начала исследуемой терапии и в точке 6 мес. от начала лечения (или на момент окончания лечения в случае его раннего прекращения). Данные об изменении средней частоты судорожных приступов через 6 мес. лечения представлены в табл. 15.3. В исследовании не было получено достоверного и значимого снижения частоты

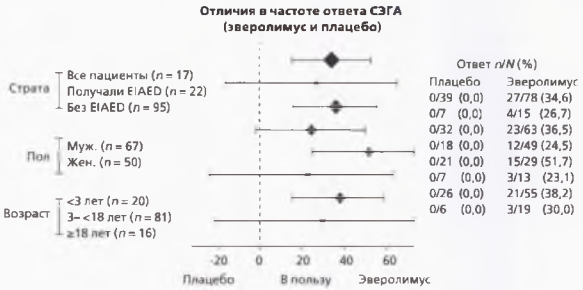

Рис. 15.3. Анализ частоты ответа субэпендимальной гигантоклеточной астроцитомы в подгруппах

эпилептических приступов на фоне терапии эверолимусом по сравнению с плацебо. Наиболее вероятными причинами этого были малое число больных с эпилептическими приступами до включения в исследование, малое число приступов в группе пациентов с эпилептическими приступами на скрининге, а также методологические недостатки применения метода 24-часового ЭЭГ для оценки частоты эпилептических приступов.

Статистический план не предполагал анализа других дополнительных оцениваемых показателей в случае, если по первому дополнительному оцениваемому показателю не будет достигнута статистически значимая разница. Тем не менее другие дополнительные показатели были проанализированы. При оценке времени до прогрессирования было показано, что при средней продолжительности наблюдения 9,7 мес. в группе эверолимуса данный показатель не был достигнут, т. е. не было зарегистрировано ни одного случая прогрессирования, тогда как у 6 из 39 пациентов в группе плацебо отмечено прогрессирование СЭГА. Кожные проявления (одно или более) туберозного склероза были зарегистрированы на скрининге у 110 из 117 включенных в исследование больных. Кожные очаги оценивали

Таблица 15.3

Изменение средней частоты эпилептических приступов по данным 24-часового ЭЭГ-мониторирования

	Эверолимус		Плацебо	
	До лечения	Неделя 24	До лечения	Неделя 24
Все пациенты*	*n* = 78		*n* = 39	
Частота, средняя (интервал)	0,0 (0,0–42,6)	0,0 (0,0–31,6)	0,0 (0,0–78,9)	0,0 (0,0–91,5)
Изменение по сравнению с исходным уровнем, среднее (95% ДИ)	0,0 (0,0–0,0)		0,0 (0,0–0,0)	
p для группы лечения	0,2004			
Были судорожные приступы до лечения**	*n* = 24		*n* = 11	
Частота, средняя (интервал)	5,85 (1,0–42,6)	3,99 (0,0–31,6)	10,98 (1,0–78,9)	6,78 (0,0–91,5)
Изменение по сравнению с исходным уровнем, среднее (95% ДИ)	−2,92 (−4,00 ... −1,00)		−4,06 (−10,89 ... +5,78)	
p для группы лечения	0,2988			

* Потерянные значения включены в анализ с использованием метода LOCF.

** Данные только для группы пациентов, у которых при 24-часовом ЭЭГ-мониторировании в точке 24 нед. выявляли судорожные приступы.

Значение *p* измеряли с использованием односторонней ранк-теста ANCOVA, с ковариатой — судорожные приступы на скрининге, стратификация — получали/не получали терапию EIAED.

каждые 3 мес., ответом на лечение считали уменьшение суммы наибольших диаметров кожных очагов на 50 % и более. Наилучшим ответом на лечение была частичная регрессия кожных очагов, ответ на лечение зарегистрировали у 42 % пациентов из группы эверолимуса и у 11 % больных из группы плацебо (p = 0,0004). АМЛ почек на скрининге выявили у 44 пациентов, из них 30 получали терапию эверолимусом, 14 — плацебо. Пациентам с АМЛ выполняли МРТ/КТ почек на скрининге и через 3, 6, 12 мес., затем ежегодно при АМЛ ≥ 1 см в диаметре. Ответ АМЛ на лечение определяли как уменьшение объема опухоли > 50 %, определение значения p не проводили в соответствии со статистическим анализом. При оценке оказалось, что ответ АМЛ на лечение отмечен у 53 % пациентов группы эверолимуса и ни одного пациента группы плацебо.

Анализ мутаций TSC1/TSC2 был проведен у всех пациентов. Мутации выявлены у 84 % (98/116) пациентов, при этом мутации TSC2 выявлялись чаще мутаций TSC1. Ни у одного пациента с мутацией только TSC1 (n = 13) не было АМЛ почек с размером опухоли > 1 см. Следует особо отметить тот факт, что ответ на эверолимус отмечался независимо от генотипа.

Данные о переносимости терапии представлены в табл. 15.4. Средняя продолжительность наблюдения пациентов в исследовании составила 9 мес. В ходе исследования смертельных исходов зарегистрировано не было, серьезные нежелательные явления, связанные с исследуемым препаратом, отмечены у 5 % (4/78) пациентов, получавших эверолимус, и у 0 % (0/39) из группы плацебо. Наиболее часто отмечалось развитие язв слизистой полости рта и стоматита, инфекций верхних дыхательных путей. Аменорея развилась у 3 из 8 пациенток в возрасте ≥ 13 лет, получавших эверолимус, по сравнению с 0 из 5 пациенток группы плацебо такого же возраста. У пациентки 19 лет продолжительность аменореи составила 8 нед., лечение по поводу аменореи не проводилось, нежелательное явление разрешилось, на момент публикации ре-

Таблица 15.4

Нежелательные явления, зарегистрированные у ≥ 15 % пациентов

Нежелательное явление, *n*%	Эверолимус (*n* = 78)		Плацебо (*n* = 39)	
	Степень I–II	Степень III–IV	Степень I–II	Степень III–IV
Всего	63	33	67	23
Язвы в полости рта	31	1	5	0
Стоматит	23	8	18	3
Конъюнктивит	18	5	21	5
Пирексия	15	6	15	0
Назофарингит	18	0	23	0
Рвота	15	1	13	0
Инфекции верхних дыхательных путей*	14	1	18	0

* Согласно протоколу, все инфекционные события регистрировались как связанные с исследуемым препаратом.

зультатов у пациентки отмечаются нерегулярные менструации. У двух других пациенток 17 и 19 лет продолжительность аменореи составила 7 и 14 мес. соответственно, первая пациентка получала терапию прометриумом, вторая — медроксипрогестероном и этинилэстрадиолом (с целью контрацепции), на момент публикации результатов у обеих пациенток аменорея разрешилась. В целом данные о переносимости терапии эверолимусом соответствуют полученным ранее в других клинических исследованиях и уже известных специалистам.

Таким образом, в исследовании III фазы EXIST-1 (NCT00789828) убедительно показано, что:

- эверолимус приводит к значимому сокращению объема опухоли СЭГА по сравнению с плацебо;
- эверолимус приводит к клинически значимым позитивным результатам по показателям времени до прогрессирования СЭГА и частоте ответа на лечение кожных очагов;

- профиль переносимости эверолимуса соответствует уже известному для препарата, большинство нежелательных явлений были I–II степени выраженности.

Возможности патогенетической терапии ангиомиолипом почек, ассоциированных с туберозным склерозом

Ангиомиолипомы почек встречаются более чем у половины больных туберозным склерозом. Ангиомиолипома — доброкачественная мезенхимальная опухоль, состав которой в различных соотношениях представлен жировой тканью, веретенообразными и эпителиоидными гладкомышечными клетками, аномальными тонкостенными кровеносными сосудами. У женщин в опухолях нередко определяются рецепторы к прогестерону. АМЛ почек составляют около 1 % всех удаляемых хирургически опухолей этого органа; при этом 33 % всех случаев АМЛ почек определяется у больных туберозным склерозом. При туберозном склерозе опухоли чаще множественные, могут сочетаться с ЛАМ [6].

Другой ингибитор mTOR — сиролимус — был изучен у 25 взрослых пациентов с АМЛ почек, ассоциированными с туберозным склерозом или спорадическим ЛАМ (NCT00457808 ClinicalTrial.gov). По дизайну исследования пациенты получали лечение сиролимусом в течение 12 мес. Пациентов, завершивших лечение, продолжали наблюдать еще 12 мес. Было показано, что объем АМЛ после 12 мес. лечения составил в среднем 53,2 ± 26,6 % по сравнению с объемом до начала терапии ($p < 0{,}001$). У 5 пациентов уменьшение объема более чем на 30 % сохранялось в течение 24 мес. Дополнительно была проведена оценка функции внешнего дыхания; через 12 мес. терапии отмечено улучшение по всем оцениваемым показателям (объем форсированного выдоха за 1 секунду (ОФВ1), форсированная жизненная емкость легких, остаточный объем легких). У 5 пациентов отмечено развитие

серьезных нежелательных явлений (диарея, пиелонефрит, стоматит, респираторные инфекции) [7].

Опубликованы сообщения об эффективности сиролимуса в случаях трудно поддающейся лечению эпилепсии, ассоциированной с туберозным склерозом. В группе 15 пациентов с ежедневными судорожными приступами на фоне приема сиролимуса снижение частоты приступов более чем на 90 % достигнуто у 3 (20 %) пациентов, более чем на 50 % — у 8 (53 %) пациентов. Ответа на терапию сиролимусом не зарегистрировано у 4 (27 %) пациентов. Интересно, что положительный эффект сиролимуса в отношении частоты эпилептических приступов у 8 (53 %) больных сохранялся в течение 18 мес. последующего наблюдения [8].

Опубликованы также результаты клинического исследования II фазы NCT00490798 терапии сиролимусом АМЛ почек, ассоциированных с туберозным склерозом, и спорадического ЛАМ. В исследование включили 16 пациентов, у 10 из них был установлен диагноз туберозного склероза (в том числе у 3 — с ЛАМ), у 6 больных — только спорадический ЛАМ. Пациенты получали сиролимус в начальной дозе 0,5 мг/м^2 ежедневно с последующей коррекцией до достижения концентрации препарата в плазме в пределах 3–6 нг/мл, длительность терапии в исследовании — 2 года. Частота общего ответа на лечение АМЛ по критериям RECIST составила 50 % (8 из 16) в общей группе и 80 % в группе больных туберозным склерозом (8 из 10). Частичный ответ в группе больных с АМЛ и туберозным склерозом через 2 года терапии отмечен у 40 % (4 из 10). У пациентов как со спорадическим ЛАМ, так и с ЛАМ при туберозном склерозе на фоне терапии отмечено некоторое улучшение функции легких, однако значимых изменений в легочной ткани при визуализирующих исследованиях (серийные КТ органов грудной клетки) не было зарегистрировано [9].

В настоящее время продолжаются два клинических исследования эверолимуса III фазы: NCT00789828 при гигантоклеточной астроцитоме, ассоциированной с туберозным склерозом, и NCT00790400 при спорадических и ассоциированных с туберозным склерозом АМЛ почек. Результаты данных исследований после их завершения могут положить начало патогенетической таргетной системной терапии туберозного склероза.

Эпилепсия и аутизм

Туберозный склероз — фактор высокого риска развития у детей ранних эпилептических приступов и аутизма. Факторами риска развития аутизма служит как локализация кортикальных туберов, так и нарушение регуляции передачи сигналов внутри клеток за счет активации mTOR пути сигнальной передачи. Современные достижения в нейробиологии туберозного склероза — от фундаментальных исследований молекулярной биологии и генетики до доклинических исследований на экспериментальных моделях животных — привели к лучшему пониманию патогенеза неврологических симптомов при туберозном склерозе, включая аутизм. Известно, что у лиц с мутациями в гене TSC2 более вероятно развитие инфантильных спазмов, снижение коэффициента интеллектуального развития, появление аутизма по сравнению с лицами, у которых имеются мутации в гене TSC1. Описана ассоциация различных мутаций в гене TSC2 и фенотипа, характеризующегося тяжелым клиническим течением и эпилепсией, включая синдром Леннокса—Гасто, синдром Веста и аутизм, расстройства настроения, тревожные расстройства [10].

Рациональная стратегия предупреждения эпилепсии состоит в направленности лечения на первичный сигнальный путь, запускающий другие механизмы эпилептогенеза. Логичным кандидатом на мишень подобной терапии служит путь сигнальной передачи mTOR, контролирующий синтез белков, клеточный рост и пролиферацию, синаптическую пластичность. Накапливается все больше данных, что путь mTOR вовлечен не только в патогенез эпилепсии при тубероз-

ном склерозе, но также участвует в эпилептогенезе по другим причинам, в том числе при фокальной кортикальной дисплазии и приобретенных повреждениях головного мозга. Подавление активности пути mTOR может рассматриваться как подход к противоэпилептической терапии как при генетически обусловленной, так и приобретенной эпилепсии [11].

Мутации в генах TSC предрасполагают, но не определяют развитие аутизма. Предполагается, что на развитие клиники аутизма могут оказывать влияние другие генетические и эпигенетические факторы, а также факторы микроокружения. Исследования на животных моделях позволяют проверить предположение, что в основе манифестации неврологических проявлений при туберозном склерозе лежат нарушения внутриклеточной передачи сигналов. У мышей с инактивирующей мутацией в гене TSC2 наблюдаются нарушения памяти и способности к обучению. Активация mTOR в гиппокампе приводит к его патологической долговременной потенциации, что ведет к нарушению способностей к обучению, связанных с гиппокампом. Аналогичные нарушения наблюдаются у мышей с мутациями в гене TSC1, кроме этого у них отмечаются нарушения социального поведения. В диспластичных клетках кортикальных туберов отмечается уникальная экспрессия ионотропных рецепторов к глутамату в сочетании с повышенной возбудимостью. Это предрасполагает к нарушению синаптической пластичности, нарушениям в поведении и способности к обучению. Возможный механизм эпилептогенеза при туберозном склерозе связан со снижением GABA-эргической межнейрональной плотности со снижением высвобождения ГАМК в пресинаптических окончаниях и повышенным возбуждением. Данные изменения могут также возникать вторично из-за молекулярных изменений рецепторов к глутамату, что тоже является звеном патогенеза эпилепсии и аутизма при туберозном склерозе. Активация пути сигнальной передачи PI3K/mTOR ассоциирована с нарушениями в

гомеостазе синапсов и также служит фактором риска развития аутизма. Еще одно изменение, предрасполагающее к аутизму, — нарушение способности нейронов к взаимодействию. Эти данные легли в основу исследований активности ингибиторов mTOR. На мышиных моделях показано, что рапамицин предупреждает развитие эпилепсии и приводит к обратному развитию признаков умственной отсталости, подтверждая, что нарушения мозговых функций при раннем начале лечения могут быть обратимыми. На мышиных моделях аутизма также показана эффективность рапамицина в улучшении клинического течения патологических проявлений при морфологическом, биохимическом и поведенческом фенотипах [10].

На мышиной модели эпилепсии, индуцированной каинатом, показано, что рапамицин эффективно ингибировал активированный судорожными приступами сигнальный путь mTOR как в острую, так и в хроническую фазы. Рапамицин, введенный мышам перед каинатом, снижал связанную с его введением гибель нервных клеток, нейрогенез, формирование «мшистых волокон» (mossy fiber sprouting) и развитие спонтанной эпилепсии. Рапамицин, введенный мышам позднее, после развития индуцированного каинатом эпилептического статуса, блокировал хроническую фазу активации mTOR и предупреждал формирование «мшистых волокон» и эпилепсию [12]. На мышиной модели с мутацией в гене TSC1 было показано, что раннее применение рапамицина (с 14-го дня жизни) предупреждает развитие эпилепсии, а позднее начало лечения рапамицином (по достижении возраста 6 нед.) позволяет подавить эпилептические приступы и увеличить продолжительность жизни мышей с инактивирующей мутацией в гене TSC1 [13]. У мышей с гетерозиготной инактивирующей мутацией в гене TSC2 в эксперименте развивались расстройства памяти и нарушение способности к обучению, тем не менее когнитивный дефицит не сопровождался развитием нейропатологии и судорожных приступов.

Непродолжительное введение этим мышам рапамицина оказывало положительное влияние на синаптическую пластичность и поведение [14].

Результаты доклинических исследований позволили перенести изучение ингибиторов mTOR при эпилепсии в клинику. На сегодняшний день опубликованы как отдельные сообщения, так и первые результаты ранних клинических исследований mTOR-ингибиторов при неврологических проявлениях туберозного склероза. Например, сообщалось об эффективности рапамицина в отношении частоты эпилептических приступов у пациентки с туберозным склерозом, у которой на момент начала терапии рапамицином наблюдалась резистентная к лечению эпилепсия с частотой приступов 5–10 в сутки, сопровождавшихся парезом правой руки. Лечение рапамицином было предложено в качестве альтернативы хирургическому лечению. Пациентка с 9-летнего возраста начала получать рапамицин в дозе 0,05 мг/кг в день (уровень в плазме 3,8 нг/мл), затем доза была постепенно увеличена до 0,15 мг/кг в день. В течение 10 мес. терапии был достигнут контроль над частотой приступов. При контрольных МРТ-исследованиях головного мозга не было отмечено уменьшения числа или размеров кортикальных туберов, тем не менее частота эпилептических приступов значительно снизилась и составляла от 1 до 5 в день. Серии приступов, отмеченные до начала лечения, на фоне лечения не регистрировались [8].

В клиническом исследовании II фазы NCT00490798 кроме непосредственного ответа АМЛ на терапию сиролимусом и влияния сиролимуса на функцию легких при ЛАМ оценивали также нейрокогнитивную функцию у больных с установленным диагнозом туберозного склероза и специфическими изменениями в ЦНС. 4 пациента в исследовании получали противоэпилептическое лечение. В ходе исследования у них не было зарегистрировано случаев эпилептических приступов. Краткосрочную память оценили с помощью опросников у 8 пациентов, у 7 пациентов отмечено улучшение краткосрочной памяти, основанной на воспоминании об объекте, однако не отмечено улучшений краткосрочной памяти, основанной на отождествлении воспринимаемого объекта [9].

Роль ингибитора mTOR эверолимуса у больных с неврологическими проявлениями туберозного склероза оценивают в ряде продолжающихся клинических исследований. В клиническом исследовании I–II фазы NCT00789628 при контроле после 6 мес. терапии отмечено уменьшение общей частоты эпилептических приступов на 1 приступ у 16 из 28 пациентов с туберозным склерозом и СЭГА. Течение эпилепсии у больных туберозным склерозом на фоне терапии эверолимусом оценивают в клиническом исследовании I–II фазы NCT01070316 и в клиническом исследовании III фазы NCT00789828. Эффективность и безопасность эверолимуса оценивают в продолжающемся исследовании, в которое планируется включить 100 пациентов с туберозным склерозом и нейрокогнитивными нарушениями; основные оцениваемые показатели в данном исследовании: вербальная память, визуально-пространственная память, внимание, функции исполнения, дополнительно оценивают также частоту эпилептических приступов и функциональный статус пациентов. В другом исследовании эверолимуса у пациентов с туберозным склерозом и нейрокогнитивными нарушениями оценивают нейрокогнитивную функцию, а также эпилептиформные приступы, нарушения сна, аутизм [15].

Данные доклинических исследований ингибиторов mTOR и обнадеживающие первые результаты ранних клинических исследований позволяют надеяться, что в ближайшем будущем у врачей появится возможность проводить патогенетическую терапию туберозного склероза, что позволит улучшить результаты лечения пациентов с различными проявлениями этого заболевания.

Литература

1. *Napolioni V., Moavero R., Curatolo P.* Recent advances in neurobiology of Tuberous Sclerosis Complex. Brain and Dev. 2009;31:104–113.
2. *Krueger D., Care M., Holland K. et al.* Everolimus for Subependymal Giant-Cell Astrocytomas in Tuberous Sclerosis. New Eng. J. Med. 2010;363:1801–1811.
3. *Franz D., Leonard J., Tudor C. et al.* Rapamycin causes regression of astrocytomas in tuberous sclerosis complex. Annals of Neurology. 2006;59(3):490–498.
4. *Jozwiak S., Perek-Polnik M., Kotulska K. et al.* Eur. J. Neurol. 2011; Suppl. 70–P 09.6–870.
5. *Bebin M., Franz D., Sahmoud T. et al.* Everolimus in Subependymal Giant Cell Astrocytomas (SEGA) Associated with Tuberous Sclerosis Complex (TSC): Results of EXIST-1, a Double-Blind Placebo-controlled Phase III Trial. Eur. J. Cancer. 2011;47(Suppl. 2):4–5.
6. *Mantignoni G., Amin M.* Angiomyolipoma. *In:* Pathology and Genetics of Tumours of the Urinary System and Male Genital Organs Ed. By Eble J. et al., IARC Press, 2004:65–69.
7. *Bissler J., McCormack F., Young L.R. et al.* Sirolimus for Angiomyolipoma in Tuberous Sclerosis Complex or Lymphangioleiomyomatosis. New Eng. J. Med. 2008;358:140–151.
8. *Muncy J., Butler J., Koenig M.K. et al.* Rapamycin Reduces Seizure Frequency in Tuberous Sclerosis Complex. J. Child Neurol. 2009;24:477.
9. *Davies M., de Vries P., Johnson P. et al.* Sirolimus Therapy for Angiomyolipoma in Tuberous Sclerosis and Sporadic Lymphangioleiomyomatosis: A Phase 2 Trial. Clin. Cancer Research. 2011;17(12):4071–4081.
10. *Curatolo P., Napolioni V., Moavero R.* Autism Spectrum Disorders in Tuberous Sclerosis: Pathogenetic Pathways and Implications for Treatment. J. Child Neurol. 2010;25(7):873–880.
11. *Wong M.* Mammalian target of rapamycin (mTOR) inhibition as a potential antiepileptogenic therapy: From tuberous sclerosis to common acquired epilepsies. Epilepsia. 2010;51(1):27–36.
12. *Zeng L., Rensing N., Wong M.* J. Neurosci. (2009) 29 (40): 12372-12373
13. *Zeng L., Xu L., Guttmann D., Wong M.* Rapamycin prevents epilepsy in a mouse model of tuberous sclerosis complex. Ann. Neurol. 2008;63(4):444–453.
14. *Ebninger D., Han S., Shilyansky C. et al.* Reversal of learning deficits in a Tsc2+/- mouse model of tuberous sclerosis. Nature Medicine. 2008;14(8): 843–848.
15. *Wilfong A., Sahin M., Bissler J. et al.* Poster 1.260, presented at the 64th Annual Meeting of the AES, Dec 3–7, 2010; San Antonio, Texas, USA.